



Incluida en el Índice Médico Español (IME), Índice Bibliográfico Español en Ciencias de la Salud (IBECS) y el Sistema Regional de Información en Línea para Revistas Científicas de América Latina, el Caribe, España y Portugal (Latindex)

EDITORIAL

149 DE UN EXTREMO A OTRO.

Vaquero Puerta C

TRABAJOS ORIGINALES

151 PROSTATECTOMÍA RADICAL LAPAROSCÓPICA, ¿AFECTA LA ANATOMÍA PATOLÓGICA DE LA PIEZA EN LA FORMA DE SEGUIMIENTO POSTERIOR?

Sánchez Rodríguez C, Oñate Celdran J, Tomás Ros M, Valdevira Nadal P, González Valverde FM, Fontana Compiano LO

154 LIBERACIÓN DE ÓXIDO NÍTRICO EN ARTERIAS TUMORALES DE PACIENTES CON CÁNCER COLORRECTAL.

Labalde Martínez M, Ferrero Herrero E, García Villalón AL, Diéguez Castrillo G, Alonso Justo I, Hidalgo Pascual M

CASOS CLÍNICOS

159 CLAUDICACIÓN INTERMITENTE POR CICLISMO: A PROPÓSITO DE UN CASO.

Vizcaíno MI*, Merino B, Revilla A, Salvador R, González-Fajardo JA, Vaquero C

162 MIELOLIPOMA ADRENAL GIGANTE.

Gatón J, Álvarez F, Alonso E, De la Guardia C, González P, Teillet MA

REVISIÓN Y PUESTA AL DÍA

165 BENEFICIOS DE LA DETERMINACIÓN DEL ÍNDICE TOBILLO-BRAZO EN LA CONSULTA DE ATENCIÓN PRIMARIA.

Montero JL, Gascón JA, Vargas M^oD, Quero C, Ramírez Campos M^oJ, Fillalba P

169 EMBOLIZACIÓN DE LOS TUMORES DEL CUERPO CAROTÍDEO.

Martín-Pedrosa M, Gutiérrez V, Merino B, Carrera S, Vaquero C

175 ESTRATEGIAS QUIRÚRGICAS PARA EL TRATAMIENTO DE TUMORES MALIGNOS RENALES CON PROGRESIÓN EN LA VENA CAVA INFERIOR.

Gastambide MV, Salvador R, Revilla A, Merino B, González-Fajardo JA, Vaquero C

179 SÍNDROME COMPARTIMENTAL ABDOMINAL EN CIRUGÍA VASCULAR: MANEJO Y REVISIÓN BIBLIOGRÁFICA.

Salvador R, Mengibar L, Revilla A, Merino B, Gastambide MV, Brizuela JA, González Fajardo JA, Gutiérrez V, Carrera S, Vaquero C

183 TRAUMATISMOS DE LA AORTA TORÁCICA.

INJURIES OF THE THORACIC AORTA.

Gutiérrez Alonso V, San Norberto E, Martín Pedrosa M, Cenizo N, Vaquero Puerta C

ARTÍCULOS ESPECIALES

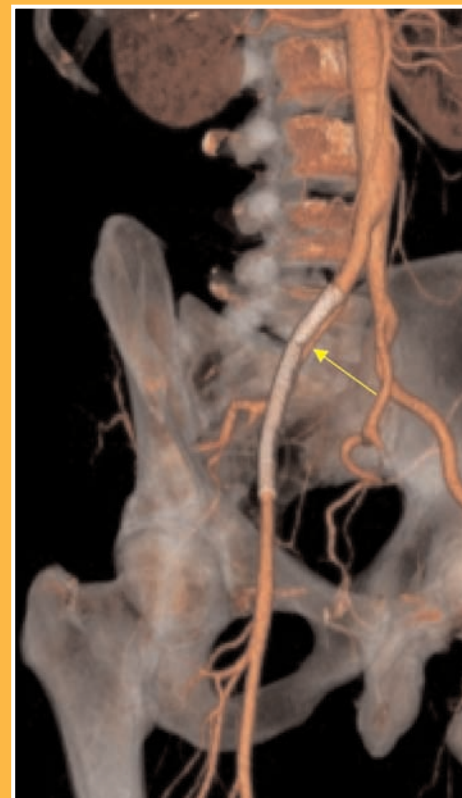
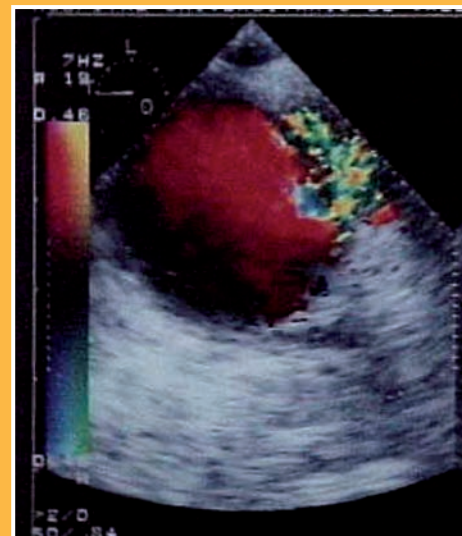
191 CIRUGÍA DE LA HERNIA EN ESPAÑA: SIGLO XVIII.

Rojo Vega A

NOTICIAS

199 ANUNCIO DEL XXVII CURSO NACIONAL DE MICROCIRUGÍA (Valladolid, 7-9 de marzo de 2011)

201 PREMIO DIONISIO DAZA: CONVOCATORIA 2010



REVISTA ESPAÑOLA DE INVESTIGACIONES QUIRÚRGICAS

Spanish Journal of Surgical Research



Revista Internacional dedicada a aspectos clínicos, experimentales y básicos de la cirugía.
International journal dedicated to clinics, experimental and basics aspects of the surgery.

Incluida en el Índice Médico Español (IME), Índice Bibliográfico Español en Ciencias de la Salud (IBECS) y el Sistema Regional de Información en Línea para Revistas Científicas de América Latina, el Caribe, España y Portugal (Latindex).

Director

Carlos Vaquero Puerta

Comité Editorial

María Ángeles Aller Reyero (Madrid) • Jaime Arias Pérez (Madrid) • Albert Claude Benahamou (París, France) • Juan Antonio Asensio (Miami, USA) • Xavier Barral (St Etienne, France) • Patrice Bergeron (Marsella, Francia) • Ramón Berguer (Detroit, USA) • Edwin G. Beven (Cleveland USA) • Cesar Casado Pérez (Madrid) • Jesús Culebras Fernández (León) • José Luís Del Castillo Olivares Ramos (Madrid) • Dante U. Castro (Lima, Perú) • José Antonio De Pedro Moro (Salamanca) • Américo Dinis da Gama (Lisboa, Portugal) • Bo Eklöf (Helsingborg, Suecia) • Ignacio Escotto Sánchez (Ciudad de Méjico, Méjico) • Alejandro Fabiani (Buenos Aires, Argentina) • José Fernández e Fernandes (Lisboa, Portugal) • José Fernández Montequín (La Habana, Cuba) • Diego Garcés (Francia) • Giovanni García (Medellín, Colombia) • Ignacio García-Alonso Montoya (Bilbao) • Luís García Sancho Martín (Madrid) • Luís García Sancho Téllez (Madrid) • Carmelo Gastambide Soma (Montevideo, Uruguay) • Chris Gibbons (Londres, Gran Bretaña) • Armando Fajarrota (Lisboa, Portugal) • Manuel Gómez Fleitas (Santander) • Carlos R. Gracia (Pleasanton, USA) • Alejandro Hernández Seara (La Habana, Cuba) • Víctor H Jaramillo (Quito, Ecuador) • Ulrike Knauder (Viena, Austria) • Albrecht Krämer Schumacher (Santiago de Chile, Chile) • Nicos Labropoulos (Illinois, USA) • Alejandro Latorre (Bucaramanga, Colombia) • Abraham Lechter (Bogota, Colombia) • Francisco Lozano Sánchez (Salamanca) • José Fernando Macedo (Curitiba, Brasil) • Michael L Marín (New York, USA) • Bernardo Martínez (Toledo, USA) • Rafael Martínez Sanz (Sta Cruz de Tenerife) • Jaime Méndez Martín (Bilbao) • Renato Mertens Martín (Santiago de Chile, Chile) • Frans L. Moll (Utrecht, Holanda) • Wesley S. Moore (Los Angeles, USA) • Gustavo S. Oderich (Rochester, Minnesota, USA) • Marcelo Páramo (Ciudad de Méjico, Méjico) • Juan Carlos Parodi (Miami, USA) • Alfredo Prego (Montevideo, Uruguay) • Luis Queral (Baltimore, USA) • José Manuel Revuelta Soba (Santander) • José Antonio Rodríguez Montes (Madrid) • Franz F. Rojas Torrejón (La Paz, Bolivia) • Eugenio Rosset (Clemont Frerrant, Francia) • Eduardo Ros Díe (Granada) • Hazin J. Safi Houston, USA) • José Salas (Guayaquil, Ecuador) • Luís Sánchez (St Louis, USA) • Reinhard Scharrer-Palmer (Ulm, Alemania) • Carmine Sessa (Francia) • Gregorio Sicard (St Louis, USA) • Francesco Spinelli (Messina, Italia) • Francisco Valdés Echenique (Santiago de Chile) • Roberto Varnagy (Caracas, Venezuela) • Fernando Vega Rasgado (Matanzas, Méjico) • Jaime H Vélez (Cali, Colombia)

Redactor Jefe

Carlos Vaquero Puerta

Consejo de Redacción

Angel Álvarez-Barcia
Sara González-Calvo Baeza
Luis Miguel Redondo González

M^a Victoria Diago Santamaría
Vicente Gutiérrez Alonso
Alberto Verrier Hernández

REVISTA ESPAÑOLA DE INVESTIGACIONES QUIRÚRGICAS
Spanish Journal of Surgical Research

Prof. Carlos Vaquero Puerta[®]

Departamento de Cirugía, Facultad de Medicina
Avda. Ramón y Cajal s/n • 47005 Valladolid (ESPAÑA)
Tel. y Fax.: (983) 42 30 94 • e-mail: cvaquero@med.uva.es

www.reiq.es

Edita y Distribuye:

arké 144 sl



c/General Yagüe n°20
Telf.: (91) 35 99 866

Publicidad:

Diseño y Producción:

28020 Madrid
e-mail: rev.seiq@arke144.com

Amalia Camacho
Telf.: (91) 35 99 866

Salud Ruiz; Miguel Castelo
Amalia Camacho

Autorización del Ministerio de Sanidad y Consumo S.V.R.

Depósito Legal: 48166-1998

ISSN: 1139-8264

La **Revista Española de Investigaciones Quirúrgicas**, es un órgano de difusión científico en el campo de la investigación en medicina y quirúrgica en particular. Su publicación es trimestral, pudiendo aparecer números extraordinarios si las circunstancias así lo aconsejaran.

La **Revista Española de Investigaciones Quirúrgicas** publica indistintamente en castellano o inglés, trabajos originales relacionados con la investigación en general y quirúrgica en particular, tanto en las facetas experimental como clínica. La dirección y redacción de la Revista puede considerar la publicación de otro tipo de trabajos, tales como editoriales, actualizaciones, revisión de temas, casos clínicos, cartas o director, etc.

Los trabajos remitidos a la revista deberán ser enviados en soporte informático, escrito en procesador de texto Word con una extensión no superior a quince páginas escritas a doble espacio en lo que se refiere al texto, correspondiendo al resumen, introducción, material y métodos, resultados, discusión y bibliografía. El resto de apartados como el título, título abreviado, autores, centro de realización del trabajo y dirección para correspondencia se agruparan en una página aparte como portada. La redacción del trabajo, tanto si se realiza en castellano como inglés, deberá ser correcta tanto desde el punto de vista lingüístico como científico.

La presentación de los trabajos se ajustará a la normativa de Vancouver, teniendo por lo tanto los siguientes apartados: Título, ítem abreviado, autores, centro de realización del trabajo, dirección para correspondencia, Resumen, palabras clave, Introducción, Material y métodos, Resultados, Discusión y Bibliografía. A estos habría que añadir las Tablas y Figuras.

Título: con una extensión de 10 a 12 palabras tiene que expresar el contenido del trabajo. El título debe ser expresado en castellano e inglés.

Título abreviado: es el título expresado en tres o cuatro palabras.

Autores: figurarán un máximo de seis y se reflejarán con un sólo apellido y la inicial o iniciales del nombre. Se podrá expresar con asterisco el cargo o puesto desempeñado en la institución de trabajo.

Centro de trabajo: reflejando el departamento, el centro o institución y la ciudad.

Dirección para correspondencia: las señas del autor al que le dirigirá la correspondencia reflejando todos los datos para evitar su extravío. Se recomienda no poner direcciones particulares.

Resumen: resumen del trabajo incluyendo el contenido de los apartados introducción, material y métodos, resultados y conclusiones con una extensión máxima de 250 palabras. Este apartado deberá ser enviado en castellano e inglés.

Palabras clave: en número de 2 a 6, deber reflejar la temática del trabajo. Deberán también remitirse en castellano y en inglés. Se adaptarán a las manejadas por el Index Medicus.

Introducción: deberá introducir al tema del trabajo. Este apartado podrá soportar su contenido en citas bibliográficas a las que se citará mediante un número en superíndice por orden de aparición. Podrá incluirse en el mismo el planteamiento del problema y los objetivos del trabajo.

Material y método: se expresará el material empleado y la metodología seguida obviando la descripción de técnicas habituales o muy conocidas. Es posible soportar su descripción en citas bibliográficas.

Resultados: es la descripción de los resultados obtenidos. Se expresarán de forma sencilla sin justificaciones ni consideraciones. Es posible soportar los mismos en tablas y figuras.

Discusión: apartado en el que se discuten los resultados obtenidos, justificando los mismos o comparándolos con los de otros autores. En el tienen cabida las interpretaciones de los resultados. Se soportará el contenido en citas bibliográficas con la misma sistemática y criterio que el expresado en la introducción.

Bibliografía: se colocará numerada por orden de aparición en el texto. La secuencia de cada cita será la de los autores que se presentaran con un solo apellido seguido de las iniciales del nombre y separados por una coma. A continuación el título del trabajo. La abreviatura de la Revista. El volumen, número, primera hoja y última del artículo y el año de publicación. La cita de libros se realizará con los apellidos del autor o autores seguidos de la inicial del nombre, título del libro, editorial, páginas, ciudad de edición y año de publicación.

Las **Tablas** son conjuntos de datos numéricos ordenados con números romanos correlativos a la aparición en el texto y que llevarán un pie de tabla explicativo del contenido con una extensión máxima de 15 palabras.

En el epígrafe de **Figuras** se incluirán todo tipo de representación gráfica, los grabados, las fotografías, los dibujos, los esquemas etc. Se expresarán como Figura numerados con números arábigos correlativos a la aparición en el texto. Cada figura tendrá un pie explicativo breve con una extensión máxima de 15 palabras.

En número máximo de tablas y figuras que podrán ser publicados en cada trabajo serán diez.

Los trabajos podrán ser enviados, preferentemente por correo electrónico, a la dirección de E-mail: cvaquero@med.uva.es y si se hace por vía postal a la Redacción de la Revista, dirigidos al **Prof. Carlos Vaquero**. Departamento de Cirugía. Facultad de Medicina. Avda. Ramón y Cajal s/n. 47005 Valladolid.

Todos los trabajos pasarán a miembros del Comité Editorial y de Redacción, que valorarán la pertinencia o no de la publicación de los mismos o realizarán las oportunas consideraciones para modificar el trabajo.

Los trabajos enviados a la revista deberán acompañarse de una declaración firmada por parte de todos los autores aceptando la autoría y el carácter de original e inédito del mismo, además de no haber sido enviado simultáneamente a otra revista para la consideración de su publicación. A la vez es necesaria por parte del primer firmante de una declaración de que se ha respetado la Declaración de Helsinki si es un trabajo realizado en seres humanos o la Directiva Europea y Legislación Española al respecto, si se ha realizado en experimentación animal.

EDITORIAL

149 DE UN EXTREMO A OTRO.

Vaquero Puerta C

TRABAJOS ORIGINALES

151 PROSTATECTOMÍA RADICAL LAPAROSCÓPICA, ¿AFECTA LA ANATOMÍA PATOLÓGICA DE LA PIEZA EN LA FORMA DE SEGUIMIENTO POSTERIOR?

LAPAROSCOPIC RADICAL PROSTATECTOMY. DOES THE HISTOPATHOLOGICAL EXAMINATION OF THE SPECIMEN HAVE AN EFFECT ON THE POSTOPERATIVE FOLLOW-UP?

Sánchez Rodríguez C, Oñate Celdran J, Tomás Ros M, Valdevira Nadal P, González Valverde FM, Fontana Compiano LO

154 LIBERACIÓN DE ÓXIDO NÍTRICO EN ARTERIAS TUMORALES DE PACIENTES CON CÁNCER COLORRECTAL.

NITRIC OXIDE RELEASE ON TUMOUR ARTERIES FROM PATIENTS WITH COLORECTAL CANCER.

Labalde Martínez M, Ferrero Herrero E, García Villalón AL, Diéguez Castrillo G, Alonso Justo I, Hidalgo Pascual M

CASOS CLÍNICOS

159 CLAUDICACIÓN INTERMITENTE POR CICLISMO: A PROPÓSITO DE UN CASO.

INTERMITTENT CLAUDICATION IN CYCLIST. PRESENTATION OF A CASE.

Vizcaíno MI*, Merino B, Revilla A, Salvador R, González-Fajardo JA, Vaquero C

162 MIELOLIPOMA ADRENAL GIGANTE.

GIANT ADRENAL MYELOLIPOMA.

Gatón J, Álvarez F, Alonso E, De la Guardia C, González P, Teillet MA

REVISIÓN Y PUESTA AL DÍA

165 BENEFICIOS DE LA DETERMINACIÓN DEL ÍNDICE TOBILLO-BRAZO EN LA CONSULTA DE ATENCIÓN PRIMARIA.

BENEFITS OF DETERMINATION OF THE ANKLE-BRACHIAL INDEX IN PRIMARY HEALTH CARE.

Montero JL, Gascón JA, Vargas M^aD, Quero C, Ramírez Campos M^aJ, Villalba P

169 EMBOLIZACIÓN DE LOS TUMORES DEL CUERPO CAROTÍDEO.

EMBOLIZATION OF CAROTID BODY TUMORS.

Martín-Pedrosa M, Gutiérrez V, Merino B, Carrera S, Vaquero C

175 ESTRATEGIAS QUIRÚGICAS PARA EL TRATAMIENTO DE TUMORES MALIGNOS RENALES CON PROGRESIÓN EN LA VENA CAVA INFERIOR.

SURGICAL STRATEGIES FOR THE TREATMENT OF THE KIDNEYS MALINGS TUMORS INVADING THE INFERIOR VENA CAVA

Gastambide MV, Salvador R, Revilla A, Merino B, González-Fajardo JA, Vaquero C

179 SÍNDROME COMPARTIMENTAL ABDOMINAL EN CIRUGÍA VASCULAR: MANEJO Y REVISIÓN BIBLIOGRÁFICA.

ABDOMINAL COMPARTMENT SYNDROME IN VASCULAR SURGERY: MANAGEMENT AND BIBLIOGRAPHIC REVIEW.

Salvador R, Mengíbar L, Revilla A, Merino B, Gastambide MV, Brizuela JA, González Fajardo JA, Gutiérrez V, Carrera S, Vaquero C

183 TRAUMATISMOS DE LA AORTA TORÁCICA.

INJURIES OF THE THORACIC AORTA.

Gutiérrez Alonso V, San Norberto E, Martín Pedrosa M, Cenizo N, Vaquero Puerta C

ARTÍCULOS ESPECIALES

191 CIRUGÍA DE LA HERNIA EN ESPAÑA: SIGLO XVIII.

Rojo Vega A

NOTICIAS

199 ANUNCIO DEL XXVII CURSO NACIONAL DE MICROCIROGÍA
(Valladolid, 7-9 de marzo de 2011)

201 PREMIO DIONISIO DAZA: CONVOCATORIA 2010



REVISTA ESPAÑOLA DE INVESTIGACIONES QUIRÚRGICAS

MODIFICACIÓN DE DATOS

FILIACIÓN

Apellidos:

Nombre:

.....

Domicilio

C.P.-Ciudad:

.....

Tel.: Fax: e-mail:

Trabajo:

Institución.

Servicio/Dpto:

.....

c/

C.P.-Ciudad:

.....

Tel.: Fax: e-mail:

Fecha

Firma

ENVIAR A:

Prof. Carlos Vaquero Puerta[®]

Departamento de Cirugía. Facultad de Medicina

Avda. Ramón y Cajal s/n • 47005 Valladolid (ESPAÑA)

Tel. y Fax.: (983) 42 30 94 • e-mail: cvaquero@med.uva.es



REVISTA ESPAÑOLA DE INVESTIGACIONES QUIRÚRGICAS

Spanish Journal Surgical Research

Revista Internacional dedicada a aspectos clínicos, experimentales y básicos de la cirugía.
International journal dedicated to clinics, experimental and basics aspects of the surgery.

Incluida en el Índice Médico Español (IME), Índice Bibliográfico Español en Ciencias de la Salud (IBECS) y el Sistema Regional de Información en Línea para Revistas Científicas de América Latina, el Caribe, España y Portugal (Latindex).

BOLETÍN DE SUSCRIPCIÓN

FILIACIÓN

Apellidos:

Nombre:

.....

Domicilio

C.P.-Ciudad:

.....

Telf.:

Fax:

e-mail:

.....

Trabajo:

Institución.

Servicio/Dpto:

.....

c/

C.P.-Ciudad:

.....

Telf.:

Fax:

e-mail:

.....

IMPORTE DE LA SUSCRIPCIÓN ANUAL año 2010: Gratuita

Fecha

Firma

ENVIAR A:

Prof. Carlos Vaquero Puerta®

Departamento de Cirugía. Facultad de Medicina

Avda. Ramón y Cajal s/n • 47005 Valladolid (ESPAÑA)

Tel. y Fax.: (983) 42 30 94 • e-mail: cvaquero@med.uva.es

DE UN EXTREMO A OTRO

Se ha iniciado un nuevo sistema o proceso de selección del profesor universitario y más concretamente en lo que se refiere a las ciencias de la salud y específicamente a la medicina. Se contemplan múltiples factores para valorar los méritos e idoneidad del solicitante, pero parece prevalecer sobre otros el perfil de comunicador en publicaciones de difusión internacional, traducidas en un alto factor de impacto.

El sistema, aunque teóricamente riguroso, es cómodo, no hay que dar la cara ni molestarse, si no sólo tener la paciencia y el tiempo para poder cumplimentar una serie, de lo que podíamos llamar formularios y protocolos, aportando los datos presentados. Independientemente que el proceso también tiene los defectos que implica una valoración subjetiva de unos evaluadores, añade que las solicitudes se están efectuando a un gran número de profesionales que salen de pesca de la acreditación, ya que sólo conlleva la opción la cumplimentación del protocolo. Muchos de estos profesionales no tienen vocación docente, están centrados en actividades asistenciales o de gestión profesional y es curioso cuando alguno obtiene esta acreditación, no considera oportuno acceder a una plaza por las connotaciones que el cargo conlleva, entre ellas de actividad docente, vinculación de plazas o temas de dedicación con repercusión en el sueldo. A veces acceden a los puestos universitarios y su participación en la función docente es testimonial, centrándose como antes lo habían hecho, en la asistencial y en la investigadora con el reflejo en publicaciones de alto teórico valor científico, que por otra parte les sirvieron de base para lograr la acreditación. En una palabra, que se ha pasado en la selección del profesorado en lo que respecta a las últimas décadas, por un sistema nacional donde era imprescindible pertenecer a una escuela o grupo universitario para ser seleccionado, pasado por otro localista de selección de la LRU, que se basaba a que la universidad sacaba una plaza a una persona que iba marcada con su perfil y donde no tenía ninguna opción cualquier opositor que no fuera el candidato. Posteriormente se pasó a un sistema de habilitación con los problemas de las reducidas posibilidades de obtener una plaza y por último el actual de acreditación, donde de una forma poco personal se le valida para ejercer de profesor con las connotaciones que previamente hemos apuntado. Leía hace no mucho tiempo, unos documentos sobre la historia de mi Universidad, de como a los Doctores que obtenían este rango se le "obligaba" a ejercer por un tiempo de profesores, interpretándose el hecho que ser profesor en aquel ya lejano siglo XVI, por lo que era deducible que no estaba muy prestigiada la figura del profesor. Yo por mi parte ya he vivido cinco sistemas diferentes para acceso a los cuerpos docentes universitarios, si incluimos el de la figura de agregado, y como no hay mal que mil años dure, espero que el actual de acreditación se cambie o por lo menos de adecue a una proceso racional, donde los valores de la persona se adecuen a la función que vaya a desarrollar, independientemente de otras connotaciones o circunstancias del entorno que lo rodea.

CARLOS VAQUERO PUERTA
Categoría de Cirugía
Director de la REIQ

www.reiq.es

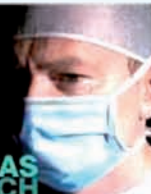

REVISTA ESPAÑOLA DE INVESTIGACIONES QUIRÚRGICAS
SPANISH JOURNAL SURGICAL RESEARCH

ENTRAR/ENTER



REVISTA ESPAÑOLA DE INVESTIGACIONES QUIRÚRGICAS
SPANISH JOURNAL SURGICAL RESEARCH



Presentación Comité Editorial Normas Publicación Último Número Números Anteriores Enlaces

Acceso Premio

Listado de Números

- Vol.XIII Num. 2 Año 2010 [PDF](#)
- Vol.XIII Num. 1 Año 2010 [PDF](#)
- Vol.XII Num. 4 Año 2009 [PDF](#)
- Vol.XII Num. 3 Año 2009 [PDF](#)
- Vol.XII Num. 2 Año 2009 [PDF](#)
- Vol.XII Num. 1 Año 2009 [PDF](#)
- Vol.XI Num. 4 Año 2008 [PDF](#)
- Vol.XI Num. 3 Año 2008 [PDF](#)
- Vol.XI Num. 2 Año 2008 [PDF](#)
- Vol.XI Num. 1 Año 2008 [PDF](#)
- Vol.X Num. 4 Año 2007 [PDF](#)
- Vol.X Num. 3 Año 2007 [PDF](#)
- Vol.X Num. 2 Año 2007 [PDF](#)
- Vol.X Num. 1 Año 2007 [PDF](#)



Está disponible el último número de la **Revista Española de Investigaciones Quirúrgicas** para descargar en PDF. Así como los números anteriores. **Vol XIII.Num 2.Año 2010. PDF**

Si no tienes Adobe Acrobat Reader [descargatelo aquí.](#) 



Vol.XIII Num. 1 Año 2010

[PDF](#)



Vol.XII Num. 4 Año 2009

[PDF](#)



Vol.XII Num. 3 Año 2009

[PDF](#)



Vol.XII Num. 2 Año 2009

[PDF](#)

[siguiente](#)



PROSTATECTOMÍA RADICAL LAPAROSCÓPICA, ¿AFECTA LA ANATOMÍA PATOLÓGICA DE LA PIEZA EN LA FORMA DE SEGUIMIENTO POSTERIOR?

LAPAROSCOPIC RADICAL PROSTATECTOMY. DOES THE HISTOPATHOLOGICAL EXAMINATION OF THE SPECIMEN HAVE AN EFFECT ON THE POSTOPERATIVE FOLLOW-UP?

Sánchez Rodríguez C, Oñate Celdran J, Tomás Ros M, Valdevira Nadal P,
González Valverde FM*, Fontana Compiano LO

Servicio de Cirugía General. Servicio de Urología*.
Hospital General Universitario Reina Sofía de Murcia. España.

PALABRAS CLAVE:

Índice de Gleason, afectación extracapsular, márgenes,
prostatectomía radical.

KEYWORDS:

Gleason score, extracapsular, margin status, radical
prostatectomy.

Correspondencia:

CARLOS SÁNCHEZ RODRÍGUEZ
Hospital General Universitario
Reina Sofía de Murcia
Intendente Jorge Palacios nº1
30.003-Murcia
E-mail: charles_mh@hotmail.com

RESUMEN

OBJETIVO. Analizar la capacidad predictiva del Gleason definitivo, la afectación extracapsular y la afectación de márgenes respecto a la recurrencia bioquímica y al PSA Doubling Time, en pacientes con prostatectomía radical. **MATERIAL Y MÉTODO.** Estudio retrospectivo. Se realizó un análisis de supervivencia de Kaplan-Meier y una comparación de medias del PSA DT mediante la "t" de Student. **RESULTADOS.** De 110 pacientes estudiados, 9 presentaron recidiva bioquímica. La media de seguimiento fue de 22.57 meses. La media de meses libres de recurrencia bioquímica fue de 65.28 meses para Gleason <7 y de 35.29 meses para ≥7 (p=0.03). La media de PSA DT en el grupo con afectación extracapsular fue de 24.83 meses mientras que en los que no la tenían fue de 35.66 (p=0.028).

CONCLUSIONES. Pese al limitado número de pacientes y el escaso tiempo de seguimiento demostramos que un Gleason elevado, o la afectación extracapsular pueden indicar la necesidad de un seguimiento más exhaustivo.

ABSTRACT

OBJECTIVE. Our aim was to analyze the predictive ability of final Gleason score, extracapsular extension and peritumoral margins affection with regard to the biochemical relapse and the PSA Doubling Time, in patients treated with radical prostatectomy. **MATERIAL AND METHODS.** Retrospective study. The Kaplan Meier method was used for survival analysis. The non-paired Student's t test was used to compare the mean PSA DT. **RESULTS.** Of the 110 patients studied, 9 presented biochemical relapse. Median follow-up period was 22.57 (DE 16,2) months. Mean time from surgery to biochemical relapse was 65.28 months for Gleason <7 and 35.29 months for ≥7 (p=0.03). The average PSA-DT for the patients in the group with extracapsular affection was 24.83 months whereas in the group without extension it was 35.66 (p=0.028).

CONCLUSIONS. Despite the limited number of patients and the scarce follow-up time, our study suggests that patients with high Gleason grade or extracapsular affection are likely to need of a more exhaustive control.

INTRODUCCIÓN

El cáncer de próstata es el tumor más frecuente en varones según la American Cancer Society (supone la segunda causa de muerte por cáncer) y constituye un problema sanitario de primer orden en el mundo desarrollado⁽¹⁾.

El estadio patológico es uno de los factores predictivos más importantes en el cáncer de próstata. El manejo clínico

más extendido distingue a los pacientes en grupos de bajo y alto riesgo de comportamiento agresivo en función de varios parámetros clínicos e histológicos, que incluyen los niveles séricos de PSA, el índice de Gleason (sistema basado en los hallazgos histopatológicos obtenidos en la biopsia y en la pieza reseçada), el volumen tumoral, la extensión extraprostática y la invasión de las vesículas seminales.

Nuestro objetivo ha sido analizar la capacidad predictiva de la Escala de Gleason definitivo^(2,3) y de otros factores pronósticos como la afectación extracapsular⁽⁴⁾ y la afectación de márgenes⁽⁵⁻⁷⁾, respecto a la recurrencia bioquímica y al Prostate Specific Antigen Doubling Time (PSA DT), en pacientes tratados en nuestro servicio con prostatectomía radical por neoplasia.

MATERIAL Y MÉTODOS

Se evaluó de forma retrospectiva una serie de pacientes tratados en nuestro Servicio mediante prostatectomía radical laparoscópica (PRL) con intención curativa durante un periodo de 6 años y que no habían recibido tratamiento neoadyuvante. Se establecieron 2 grupos según el Gleason score fuera ≥ 7 ó < 7 . Se valoraron también los resultados en relación con el alcance de los márgenes quirúrgicos y la afectación extracapsular. Los datos fueron recogidos y procesados en una base de datos del programa SPSS 10 para Windows 98?. Se realizó un análisis de supervivencia por el método de Kaplan-Meier, comparando posteriormente las curvas de supervivencia mediante el test de log-rank, considerando el estadio del Gleason, la afectación extracapsular y la afectación de márgenes. También se comparó la diferencia de medias del PSA DT de estos grupos mediante la "t" de Student. Se consideraron significativos estadísticamente valores de $p < 0,05$ (IC 95%).

RESULTADOS

Se evaluó una serie de 110 pacientes con media de edad de 64,11 (DE 5,8 años) intervenidos mediante PRL entre febrero de 2004 y enero de 2010, identificándose 9 (8,2%) de ellos que presentaron recidiva bioquímica (PSA postoperatorio ≥ 3 ngr/ml). El tiempo medio de seguimiento fue de 22,57 (DE 16,2) meses y la mediana de 19,5 meses.

En cuanto al Gleason, de las 110 piezas de prostatectomía radical estudiadas, 89 (80,9%) tenían un Gleason < 7 y 21 (19,1%) un Gleason ≥ 7 . De las 9 recidivas bioquímicas, 6 (6,7%) eran Gleason < 7 y 3 (15%) eran Gleason ≥ 7 . La media de meses libres de recurrencia bioquímica (Figura 1) fue de 65,28 meses (IC al 95%: 60,07-70,49) para los pacientes con Gleason < 7 y de 35,29 meses (IC al 95%: 25,3-45,2) para los ≥ 7 , estableciéndose diferencias estadísticamente significativas entre los dos grupos ($p=0,03$).

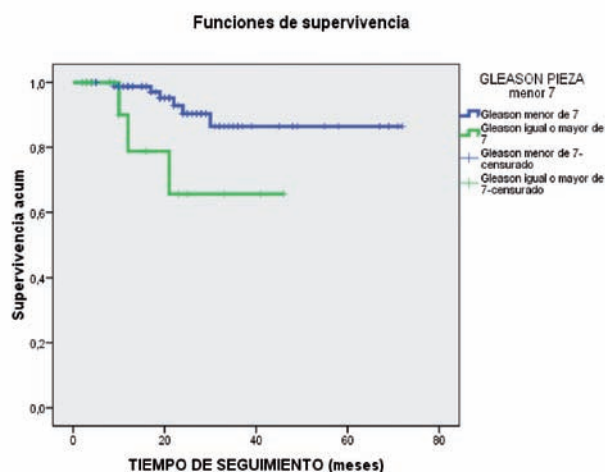


Figura 1.- Curva de Kaplan-Meier: Supervivencia libre de recurrencia bioquímica según Gleason de la pieza.

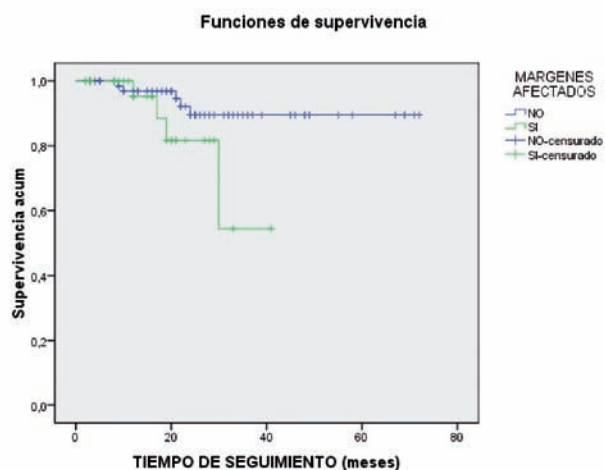


Figura 2.- Curva de Kaplan-Meier: Supervivencia libre de recurrencia bioquímica según márgenes.

La media del PSA DT en el grupo de Gleason ≥ 7 fue de 13,66 (DE 19,39) meses mientras que entre los de Gleason < 7 fue de 35,83 (DE 35,67), encontrándose también diferencias estadísticamente significativas entre los dos grupos de pacientes ($p=0,036$).

Con referencia a los márgenes, recogimos 30 (27,3%) casos con márgenes positivos, de los cuales 4 (13,3%) presentaron recurrencia bioquímica frente a las 5 (6,3%) recurrencias que se produjeron entre los 79 casos con márgenes libres. La media (Figura 2) de meses libres de recurrencia bioquímica fue de 66,37 meses (IC al 95%: 61-71) para los pacientes con márgenes libres y de 33,49 meses (IC al 95%: 27-39) para los que tenían márgenes positivos, sin poder demostrar diferencias estadísticamente significativas entre ellos ($p=0,071$).

La media de PSA DT en el grupo con márgenes positivos fue de 24,25 (DE 19,5) meses mientras que entre los que presentaban márgenes libres la media fue de 31,8 (DE 41,3) meses. No se observaron diferencias estadísticamente significativas en ambos grupos de pacientes ($p=0,109$).

Respecto a la afectación extracapsular, 64 casos afectaban más allá de la cápsula, con una recurrencia bioquímica del 9,5% (6 casos). De los 46 casos sin afectación extracapsular tan sólo un 6,5% (3 casos) presentó recurrencia bioquímica. La media de meses libres de recurrencia bioquímica fue de 63 (DE 2,9) meses para los que no tenían afectación extracapsular y de 61 (DE 4,1) meses para los que si tenían afectación, sin llegarse a observar diferencias estadísticamente significativas ($p=0,326$). La media de PSA DT en el grupo con afectación extracapsular fue de 24,83 (DE 21,91) meses mientras que en los que no tenían afectación extracapsular fue de 35,66 (DE 52,2) (IC al 95%: -45,-62) demostrándose diferencias estadísticamente significativas ($p=0,028$).

DISCUSIÓN

La escala de Gleason de la pieza presenta una correlación estadísticamente significativa con la recurrencia bioquímica tras PRL en los casos estudiados. No hemos conseguido sin embargo demostrar en nuestra serie esta correlación para la afectación extracapsular y los márgenes positivos.

En lo referente a la PSA DT, encontramos relación estadísticamente significativa con el Índice de Gleason y la afectación

extracapsular. No hemos demostrado una correlación entre el estudio de los márgenes de la pieza con el PSA DT.

Los resultados de este estudio se suman en parte a los de otros más amplios que demuestran que un valor de Gleason elevado o la extensión tumoral extracapsular pueden indicar la necesidad de un seguimiento más exhaustivo del paciente intervenido y ayudarnos en el planteamiento de terapias de rescate (8). Sin embargo no hemos podido encontrar relación entre los márgenes positivos y la recurrencia bioquímica o el PSA DT tras PRL, aunque este no es un resultado directamente extrapolable.

A pesar del número limitado de pacientes y el escaso tiempo de seguimiento de la serie, y teniendo en cuenta la complejidad de los factores que condicionan la recidiva tumoral, pensamos que la escala de Gleason de la pieza y la afectación extracapsular presentan una correlación adecuada con los parámetros estudiados siendo menor (en nuestro estudio no alcanza la significación estadística) la capacidad predictiva del estudio de la afectación de los márgenes de la pieza.

Son necesarios estudios sobre series más grandes y con mayor seguimiento temporal para confirmar los resultados obtenidos y que permitan diseñar intervenciones para mejorar el control postoperatorio de los pacientes con cáncer de próstata.

Agradecimientos.

Nuestro agradecimiento al Dr. González Valverde, coordinador de la Unidad de Apoyo a la Investigación del Hospital General "Reina Sofía" de Murcia por su apoyo y asesoramiento en la realización de este estudio.

BIBLIOGRAFÍA

1. *Campbell's: Urology (2002) United States of América. Edit. W.B. Saunders Company, Eight Edition. 2547-604.*
2. *David EK, Nicholas JF, Joseph CP, Christopher JK, Martha KT, William JA. Risk Stratification of men with Gleason score 7 to 10 tumors by primary and secondary Gleason score: results from the SEARCH database. J Urol 2007; 77:277-82.*
3. *David JH, Matthew EN, Misop H, Bruce JT, Alan WP, Patrick CW. Natural history of pathologically organ-confined (pT2), Gleason score 6 or less, prostate cancer after radical prostatectomy. J Urol 2008; 72:172-6.*
4. *Ian MT, Catherine MT, Jorge P, M. Scott L, Gary M, Dean T. Adjuvant radiotherapy for pathologically advanced prostate cancer. JAMA 2006; 296; 2329-35.*
5. *Michel B, Hein VP, Laurence C, Paul VC, Kris V, Luigi DP. Postoperative radiotherapy after radical prostatectomy: a randomized controlled trial. Lancet 2005; 366:572-8.*
6. *Alison ML, Chang H, David PW. Focal positive surgical margins decrease disease-free survival after radical prostatectomy even in organ-confined disease. J Urol 2009.*
7. *Andrew JS, David PW, Michael WK, Eric AK, Peter TS, James AE, et al. Location, extent and number of positive surgical margins do not improve accuracy of predicting prostate cancer recurrence after radical prostatectomy. J Urol 2009; 182:1357-63.*
8. *Michael WK, Andrew JV, Changhong Y, Fernando JB, Angel MC, James AE. Preoperative and postoperative nomograms incorporating surgeon experience for clinically localized prostate cancer. American Cancer Society 2009.*



LIBERACIÓN DE ÓXIDO NÍTRICO EN ARTERIAS TUMORALES DE PACIENTES CON CÁNCER COLORRECTAL

NITRIC OXIDE RELEASE ON TUMOUR ARTERIES FROM PATIENTS WITH COLORECTAL CANCER

Labalde Martínez M*, Ferrero Herrero E*, García Villalón AL**, Diéguez Castrillo G**,
Alonso Justo I, Hidalgo Pascual M*

* Servicio de Cirugía General y del Aparato Digestivo B. Hospital Universitario 12 de octubre . Madrid.

** Departamento de Fisiología. Facultad de Medicina. Universidad Autónoma de Madrid. España.

PALABRAS CLAVE

Óxido nítrico, cáncer colorrectal, arterias tumorales.

KEY WORDS

Nitric oxide, colorectal cancer, tumoral arteries.

Correspondencia:

MARÍA LABALDE MARTÍNEZ
C/Canarias 38 3-G • 28045 MADRID
marialm007@hotmail.com

RESUMEN

INTRODUCCIÓN. El óxido nítrico es un factor liberado por el endotelio vascular que participa en los procesos de formación de tumores porque es capaz de estimular la proliferación celular, fomentar la angiogénesis y regular el flujo sanguíneo tumoral. Además, la dilatación de los vasos sanguíneos tumorales provocada por el NO puede aumentar la eficacia de los tratamientos oncológicos ya que facilita el acceso al tumor de los fármacos antineoplásicos e incrementa la oxigenación de la masa tumoral potenciando los efectos beneficiosos de la radioterapia. **MATERIAL Y MÉTODO.** Para estudiar si la liberación de NO está alterada en las arterias tumorales, se obtuvieron de 19 pacientes intervenidos quirúrgicamente por cáncer de colon y recto, arterias mesentéricas irrigando el tumor y arterias mesentéricas de una región alejada del tumor, y asimismo se obtuvieron arterias mesentéricas de pacientes intervenidos de diverticulitis (n=4) o enfermedad inflamatoria intestinal (n=3). Los segmentos vasculares se montaron en un sistema de registro de la tensión isométrica y se realizaron curvas de concentración-respuesta a la bradikina, con las arterias previamente contraídas con U46619 en presencia de placebo, del inhibidor de óxido nítrico cintaza L-NAME y del inhibidor de la ciclooxigenasa meclofenamato. **RESULTADOS.** La relajación a la bradikina fue similar en los tres grupos de arterias y esta vasodilatación era disminuida en presencia de L-NAME y no se modificaba con meclofenamato. **CONCLUSIÓN.** La liberación de NO está preservada en las arterias humanas que irrigan los tumores de colon y recto.

ABSTRACT

INTRODUCTION. Nitric oxide is an endothelium-derived relaxing factor involved in tumour growth because it could regulate cellular proliferation, tumour angiogenesis and tumour blood flow. So this relaxation of tumour arteries could enhance medical effects of oncological therapy because facilitates the delivery of anticancer drugs to tumour cells and stimulates oxygenation of tumour tissue increasing the response to radiotherapy. **MATERIAL AND METHOD.** To study whether release of nitric oxide is altered in tumour arteries, mesenteric arteries supplying blood flow to colorectal tumor, mesenteric arteries far from said tumor were obtained from 19 patients undergoing colectomy and mesenteric arteries were also obtained from surgical patients with diverticulitis (n=4) or inflammatory bowel disease (n=3). Arteries were prepared for isometric tension recording in an organ bath and were precontracted with U46619. The relaxation produced by bradykinin was recorded in each of these arteries with and without the nitric oxide synthase inhibitor L-NAME and cyclooxygenase inhibitor meclofenamate. **RESULTS.** Bradykinin produced a dose-dependent relaxation that was similar in all the three types of artery. This relaxation was reduced with L-NAME and was not modified with meclofenamate. **CONCLUSION.** Nitric oxide release is preserved in human arteries supplying blood flow to colorectal tumors.

INTRODUCCIÓN

Desde el descubrimiento por Furchgott⁽¹⁾ del mecanismo de vasodilatación mediado por un factor relajante dependiente de endotelio, que más tarde se identificó como óxido nítrico,

el endotelio ha sido considerado como un complejo órgano sensorial capaz de reaccionar a distintos estímulos y participar en numerosos procesos fisiopatológicos que fomentan el desarrollo del cáncer. Su papel en la angiogénesis tumoral⁽²⁾ y su habilidad para secretar sustancias que estimulan la prolife-

ración de las células tumorales avalan la importancia de este órgano en el desarrollo de la enfermedad neoplásica. Una de las aplicaciones clínicas más relevante del conocimiento del endotelio vascular es que puede ser utilizado como una auténtica diana en los tratamientos oncológicos ya que su área de superficie es amplia, se localiza próxima a la circulación y juega un papel destacado en la angiogénesis tumoral. En este sentido, las investigaciones científicas sugieren que tanto la quimioterapia como la radioterapia convencional pueden ser más eficaces si se dirigen hacia las células endoteliales, genómicamente más estables que las propias células tumorales y con un tiempo de generación más largo⁽³⁾.

El endotelio participa regula el flujo sanguíneo mediante la liberación de moléculas constrictoras (endotelina-1 tromboxano A2) y dilatadoras (óxido nítrico, prostaciclina y factor hiperpolarizante dependiente de endotelio). En condiciones normales el endotelio es pro-vasodilatador, y esta función está alterada en los vasos tumorales de muchas neoplasias⁽⁴⁾, por lo que la modificación del flujo sanguíneo tumoral constituye otra de las formas mediante las cuales el cáncer asegura su progresión.

Se sabe que el flujo sanguíneo tumoral es irregular, ya que dentro del tumor hay áreas muy irrigadas con un flujo sanguíneo elevado que corresponden a las zonas de crecimiento activo, y otras áreas necróticas donde el flujo sanguíneo está reducido y, por tanto, el acceso de los fármacos antineoplásicos está dificultado. Existen estudios basados en modelos experimentales que demuestran que una mayor oxigenación aumenta la eficacia de la radioterapia^(5, 6) y que la administración de sustancias vasodilatadoras como los inhibidores de los receptores ET-A facilitan el acceso de la quimioterapia al tumor⁽⁷⁾ e incrementan los efectos terapéuticos de la radioterapia⁽⁸⁾.

Se han publicado trabajos sobre la liberación de óxido nítrico de los vasos sanguíneos tumorales realizados con animales de experimentación, pero no se han desarrollado, hasta el momento, estudios sobre la liberación de óxido nítrico en arterias tumorales humanas. Con este estudio se pretende

aportar datos para conocer el comportamiento del endotelio de las arterias humanas a través del estudio de la liberación de óxido nítrico en respuesta a la bradikina con el fin de entender los mecanismos que intervienen en el desarrollo del cáncer. Asimismo, esto puede contribuir a facilitar el diseño y desarrollo de nuevas líneas de tratamiento oncológico.

MATERIAL Y MÉTODOS.

En este estudio se han utilizado ramas de arterias cólicas procedentes de 19 pacientes con cáncer colorrectal y de 7 pacientes con diverticulitis aguda o enfermedad de Crohn. Las características clínicas de los pacientes se describen en la **Tabla I**.

Este proyecto de investigación ha sido aprobado por el Comité Ético de Investigación Clínica del Hospital Universitario 12 de Octubre y cada paciente firmó un consentimiento informado en el que aceptaba participar en los ensayos.

Para estudiar la liberación de óxido nítrico en respuesta a la bradikina, las cólicas se dividieron en tres grupos: Arterias del tumor obtenidas de las arterias que irrigaban directamente los tumores, Arterias alejadas del tumor situadas lejos (a más de unos 5 cm) de la lesión y Arterias controles (no tumorales) extraídas de pacientes intervenidos por enfermedad de Crohn y diverticulitis aguda.

Las arterias disecadas ex vivo de la pieza reseca por el cirujano eran introducidas en solución salina fría y transportadas al laboratorio para ser utilizadas 3-12 horas después de su extracción. Se seleccionaban arterias mesentéricas de aproximadamente 1 mm de diámetro y se cortaban en segmentos de 2 mm de longitud para montarlas en un sistema de registro de la tensión isométrica en un baño de órganos, que contenía 4 ml de solución Krebs-Henseleit, cuya composición es la siguiente (mM): NaCl 115; KCl 4.6; KH₂PO₄ 1.2; CaCl 2.5; NaHCO₃ 25; glucosa 11. Esta solución se equilibraba con una mezcla gaseosa (95 % O₂ y 5 % de CO₂) para proporcionar un pH 7.3-7.4. En total se utilizaron 54 segmentos arteriales, de 19 pacientes con tumor y de 7 pacientes sin tumor.

Tabla I

CARACTERÍSTICAS CLÍNICAS DE LOS PACIENTES CON CÁNCER DE COLON Y RECTO Y CON ENFERMEDAD DEL COLON NO MALIGNA

	CÁNCER DE COLON Y RECTO	ENFERMEDAD DEL COLON NO MALIGNA
NÚMERO DE PACIENTES	19	7
EDAD MEDIA (RANGO), años	66,4 (39-82)	44,3 (28-63)
SEXO (V:M)	8:10	3:4
HIPERTENSIÓN ARTERIAL	9	-
ALTERACIÓN DEL PERFIL LIPÍDICO	3	1
DIABETES MELLITUS	2	-
FUMADOR	-	1
RADIOGRAFÍA DE TÓRAX PATOLÓGICA	10	-
ELECTROCARDIOGRAMA PATOLÓGICO	7	1
RIESGO ANESTÉSICO:ASA I	1	4
R. ANESTÉSICO: ASA II	11	2
R. ANESTÉSICO: ASA III	6	1
R. ANESTÉSICO: ASA IV	1	-

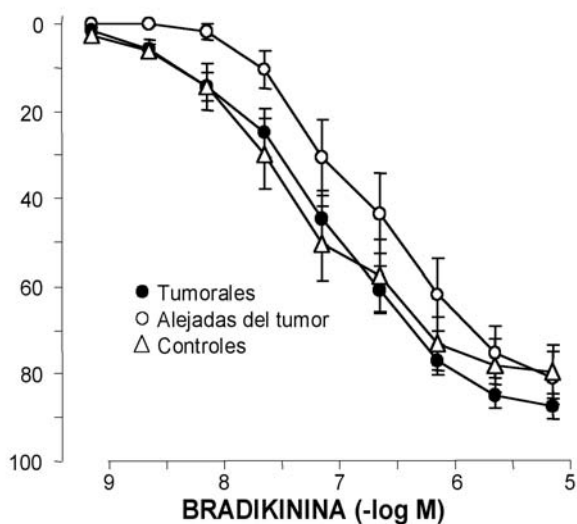


Figura 1.- Curva dosis-respuesta a la bradikina en arterias tumorales, alejadas del tumor y controles.

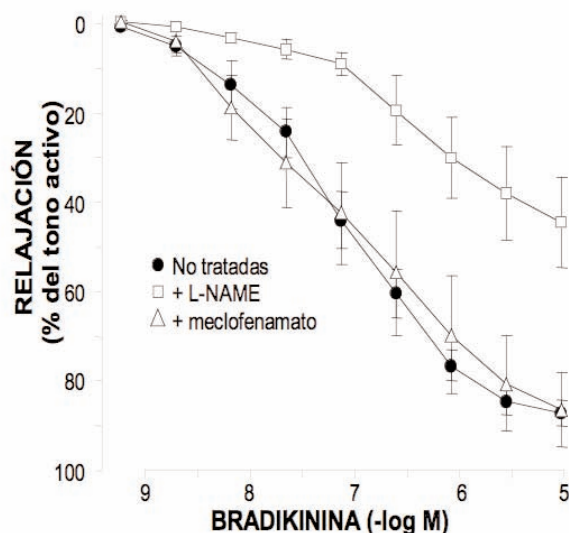


Figura 2.- Curva dosis-respuesta a la bradikina en presencia de L-NAME, meclofenamato y placebo de las arterias tumorales

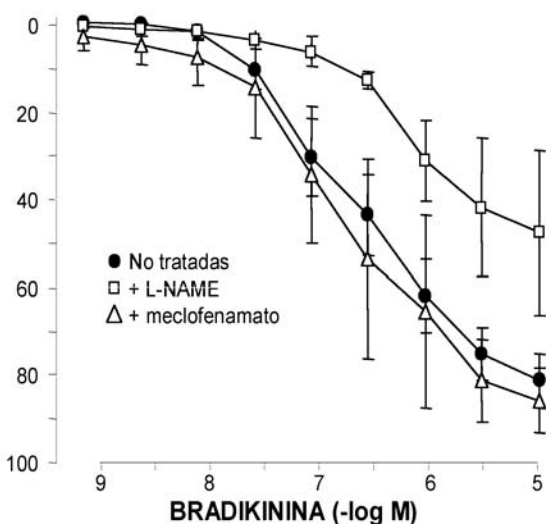


Figura 3.- Curva dosis-respuesta a la bradikina en presencia de L-NAME, meclofenamato y placebo de las arterias alejadas del tumor

Para el registro de la tensión isométrica desarrollada por la pared de los segmentos arteriales, se introducían a través de la luz vascular dos alambres de tungsteno de 100 μ m de diámetro. Uno de los alambres quedaba unido a un soporte fijado a la pared del baño de órganos, y el otro alambre que era móvil se conectaba a un transductor para el registro de la tensión isométrica (Universal Transducing Cell Statham microscale accessory UL5). Un tornillo micrométrico, conectado al alambre móvil, permitía desplazar este alambre verticalmente en sentido perpendicular al eje mayor del segmento arterial y aplicar la tensión pasiva deseada a la pared arterial (Figura 2). El registro de la tensión se realizaba en un ordenador mediante un sistema de adquisición de datos Maclab 8/e (ADInstruments) con el programa Chart V 3/4.

Tras montar los segmentos vasculares en el baño de órganos y equilibrarlos a la tensión pasiva óptima de 2 g, durante 60-90 minutos, se estimulaban con cloruro potásico (50mM) para determinar la contractilidad del músculo liso vascular y comprobar de este modo su viabilidad. Los segmentos con una contractilidad menor de 0,5 g fueron considerados como no viables. Se examinó la relajación dependiente de endotelio realizando curvas de concentración-respuesta a la bradikina. Previamente se contraían los segmentos vasculares con U46619 (10⁻⁷ M) y cuando el tono contráctil alcanzaba un nivel estable se añadía la bradikina (10⁻⁹-10⁻⁵ M) acumulativamente al baño de órganos. La relajación producida por la bradikina se expresa como porcentaje de la contracción alcanzada con U46619, expresado como la media \pm error estándar de la media. Las curvas de dosis respuesta para cada experimento se representan mediante una curva sigmoidea. Algunos segmentos eran incubados previamente con L-NAME (10⁻⁴ M), inhibidor de la óxido nítrico sintasa, o meclofenamato (10⁻⁵ M), inhibidor de la ciclooxigenasa, para analizar la participación del óxido nítrico o prostanoideos en la vasodilatación a la bradikina.

La pD₂ (sensibilidad vascular) de cada curva fue calculada como el logaritmo negativo de la concentración que produce el 50% del efecto máximo mediante interpolación geométrica. El análisis estadístico para determinar posibles diferencias entre la respuesta vasodilatadora a la bradikina obtenida en los segmentos arteriales en presencia de L-NAME y meclofenamato versus control tanto en arterias humanas mesentéricas tumorales como no tumorales, se realizó mediante un análisis de la varianza (ANOVA) seguido por el test de Dunnett para comparar cada una de las condiciones experimentales con el control. Las diferencias se consideraron significativas cuando p < 0,05.

Los productos utilizados fueron: sal de triacetato (bradikina), NG-nitro-L-arginina metil éster (L-NAME), 2 (1,6-Dicloro-3-metilfenil-amino) sal de ácido benzoico (Meclofenamato), 9,11-Dideoxy-11 α , 9 α -epoxymetano prostaglandina F_{2 α} (U46619), suministradas por los laboratorios SIGMA.

Tabla II

EFFECTO MÁXIMO (Emax, % DEL TONO ACTIVO) Y pD₂ DE LA RESPUESTA A LA BRADIKININA EN ARTERIAS PREVIAMENTE CONTRAÍDAS CON U46619, DEL TUMOR, ALEJADAS DEL TUMOR Y CONTROLES, EN AUSENCIA Y EN PRESENCIA DE L-NAME (10⁻⁴ M) Ó MECLOFENAMATO (10⁻⁵ M).

	ARTERIAS DEL TUMOR			ARTERIAS ALEJADAS DEL TUMOR			ARTERIAS CONTROLES		
	Emax	pD ₂	N	Emax	pD ₂	N	Emax	pD ₂	N
Sin tratamiento	87±3	7,16±0,14	11	81±6	6,99±0,07	7	79±6	7,24±0,13	9
L-NAME 10 ⁻⁴ M	45±10*	6,77±0,13	6	47±19*	6,98±0,26	3	43±12*	7,00±0,08	4
Meclofenamato 10 ⁻⁵ M	87±8	7,23±0,18	5	86±7	7,00±0,1	3	87±6	7,50±0,20	6

N= número de segmentos vasculares. * Estadísticamente diferente en comparación con las arterias sin tratar (P<0,05).

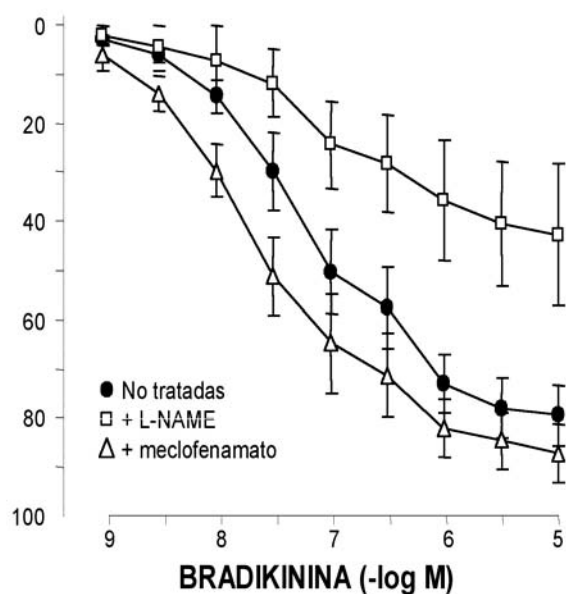


Figura 4.- Curva dosis-respuesta a la bradikina en presencia de L-NAME, meclofenamato y placebo de las arterias controles

RESULTADOS

En las arterias previamente contraídas con U46619 (10⁻⁷ M), la bradikina (10⁻⁹-10⁻⁵ M) produjo una relajación que fue dependiente de la concentración. Esta relajación fue similar en los tres grupos arteriales ya que no hubo diferencias significativas en las repuestas de los tres grupos arteriales (Figura 1). En presencia de L-NAME (10⁻⁴ M) la relajación arterial producida por bradikina fue reducida de forma significativa y esta reducción fue similar en los tres tipos de arterias; la relajación a la bradikina no se modificó en presencia de meclofenamato en ninguno de los tres casos (Tabla II y Figuras 1 a 4).

DISCUSIÓN

Los vasos sanguíneos tumorales son diferentes a los de los tejidos sanos, de tal forma que los mecanismos que participan en la angiogénesis forman arterias, venas y capilares tumorales morfológicamente anormales, dilatados y tortuosos y con las capas de la pared vascular incompletas y desorganizadas⁽⁸⁾.

La quimioterapia llega al tumor a través de los vasos sanguíneos y una rica irrigación, aunque implica un comportamiento tumoral agresivo⁽⁹⁾, favorece el acceso de los fármacos antineoplásicos a las células cancerosas. De esta forma, la respuesta a la quimioterapia es mayor cuando el tumor está más irrigado, es decir, cuando tiene un mayor número de vasos sanguíneos y cuando éstos están más dilatados⁽¹⁰⁾. Por otro lado, la presencia de zonas hipóxicas dentro de los tumores está asociada a una baja respuesta a la radioterapia⁽¹¹⁾ y, en este sentido, se han diseñado diferentes métodos para aumentar la oxigenación de la masa tumoral, tales como la inhalación de gas durante las sesiones de radioterapia⁽¹²⁾, la corrección de la anemia⁽¹³⁾ e incluso en la terapia génica⁽¹⁴⁾. Así, los vasos sanguíneos tumorales tienen un papel destacado en la eficacia de los tratamientos antineoplásicos y, por este motivo, el conocimiento de los mecanismos fisiopatológicos de la regulación del flujo sanguíneo tumoral puede ayudar a descubrir nuevas estrategias terapéuticas contra el cáncer.

Sería deseable estudiar la liberación de NO en respuesta a la bradikina en arterias tumorales in vivo, pero esto no es fácil. Primero por las limitaciones éticas, y segundo porque es técnicamente difícil medir y cuantificar los cambios del flujo sanguíneo tumoral in vivo⁽¹⁵⁻¹⁷⁾. Para obviar estos problemas, en el presente trabajo se utiliza un método experimental que permite examinar la respuesta vascular in vitro. Este procedimiento tiene las limitaciones propias de los estudios in vitro, pero está aceptado como forma de conocer la capacidad funcional de los vasos sanguíneos. De esta manera, es posible registrar la respuesta vasodilatadora de las arterias tumorales a la bradikina sin que interfiera el efecto de los mecanismos que regulan el flujo sanguíneo y el tono vascular.

Los pacientes incluidos en este estudio han sido intervenidos quirúrgicamente mediante colectomías. Aunque se han excluido en la selección de la muestra los pacientes con serologías positivas para virus de la hepatitis A, B y C, y virus de la inmunodeficiencia humana como prevención de enfermedades infecciosas en la manipulación de tejido humano, no se han definido otros criterios de exclusión, con el fin de obtener el mayor número de arterias humanas para su investigación. De esta manera, las arterias humanas obtenidas de piezas tumorales proceden de pacientes que por su edad (66,4 años) presentan más factores de riesgo cardiovascular (9 pacientes con hipertensión arterial, 2 con diabetes mellitus y 3 con alteraciones del perfil lipídico) que los controles (44,3 años; 1 con alteraciones del perfil lipídico y 1 fumador) (Tabla I). Así, las diferencias entre la edad y los factores de riesgo cardiovascu-

lar de los dos grupos de pacientes, probablemente no hayan influido en los resultados, pues la respuesta a la bradikina de las arterias tumorales fue similar a la de las arterias de los controles, y también fue similar a la respuesta de las arterias alejadas del tumor, procedentes de los mismos pacientes que las arterias tumorales y, por tanto, con las mismas características en cuanto a edad y factores de riesgo cardiovascular. La respuesta de las arterias alejadas del tumor fue también igual a la de las arterias controles procedentes de pacientes más jóvenes y con menos factores de riesgo cardiovascular.

Examinamos el estado funcional del endotelio arterial mediante la realización de experimentos en los que se estudió el efecto dilatador de la bradikina para valorar si el papel del óxido nítrico en esta relajación estaba modificado en las arterias tumorales con respecto a las no tumorales. Observamos que la respuesta a la bradikina fue similar en las arterias humanas cólicas tumorales, en las arterias alejadas del tumor y en las arterias de los pacientes controles (Figura 1) y que en los tres grupos esta relajación se reduce tras la incubación con L-NAME y no se modifica tras la incubación con meclofenamato (Figuras 1 a 4). Esto sugiere que el papel del óxido nítrico en la relajación arterial a la bradikina no está alterado en el lecho vascular tumoral. Hay, no obstante, estudios realizados en ratas sugiriendo que la liberación del óxido nítrico podría estar disminuida en los vasos tumorales⁽⁴⁾ y que la administración de inhibidores de la sintasa de NO (L-NNA) disminuye el flujo sanguíneo tumoral de forma selectiva en los sarcomas de ratas⁽¹⁸⁾.

Por otro lado, se ha descrito que la actividad de la NO sintasa inducible es necesaria para conseguir los efectos citotóxicos de los fármacos quimioterápicos como la doxorubicina en las células del cáncer colorrectal⁽¹⁹⁾, por lo que este estudio sobre la liberación de NO en arterias tumorales humanas puede ayudar a conocer los mecanismos de respuesta de los tumores colorrectales a los agentes quimioterápicos.

En resumen, los resultados obtenidos en este trabajo sugieren que la sensibilidad a la bradikina y, por tanto la liberación de óxido nítrico no está modificada en las arterias cólicas de los tumores de colon y recto humanos con respecto a arterias cólicas que irrigan el colon normal. Nuestros resultados pueden tener interés para su aplicación en el tratamiento del cáncer colon ya que la utilización de análogos del óxido nítrico podrían aumentar el flujo sanguíneo tumoral y de esta manera conseguir, por un lado, incrementar el acceso de la quimioterapia al tumor y así mejorar su eficacia y, por otro lado, mejorar la oxigenación de la masa tumoral potenciando de esta modo el efecto beneficioso de la radioterapia.

Este estudio podría abrir el camino hacia nuevas investigaciones futuras que analicen, por ejemplo, la expresión de la enzima NO sintasa en el tejido arterial humano de tumores de colon, con la finalidad de completar los resultados obtenidos en estos experimentos. Así se ampliaría el conocimiento de los mecanismos que regulan el flujo sanguíneo tumoral, con lo que se plantearía la posibilidad de nuevas líneas de tratamiento oncológico contra el cáncer de colon y recto.

AGRADECIMIENTOS.

Este trabajo se ha realizado, en parte, con ayudas del FIS (P-1050994) y de la Fundación Médica Mutua Madrileña Automovilística. Quede constancia de nuestro agradecimiento.

BIBLIOGRAFÍA

1. Furchgott RF, Zawadzki JV. The obligatory role of endothelial cells in the relaxation of arterial smooth muscle by acetylcholine. *Nature* 1980; 288:373-6.
2. Carmeliet P, Jan RK. Angiogenesis in cancer and others diseases. *Nature* 2000;407:249-57.
3. Varda-Bloom N, Shaish A, Gonen A, Levanon K, Greenberger S, Ferber S, et al. Tissue-specific gene therapy directed to tumor angiogenesis. *Gene Therapy* 2001;8:819-27.
4. Tozer GM, Prise VE, Bell KM, Dennis MF, Stratford MR, Chaplin DJ. Reduced capacity of tumour blood vessel to produce endothelium-derived relaxing factor: significance for blood flow modification. *Br J Cancer* 1996;74:1955-60.
5. Koukourahis M, Giatromanolaki A, Sivridis E, Fezoulidis I. Cancer vascularization : implications in radiotherapy ? *Int J Radiation Oncology Biol Phys* 2000; 48:545-53.
6. Vodermark D, Brown JM. Endogenous markers of tumor hypoxia. *Strahlenther Onkol* 2003;179:801-11.
7. Martinive P, De Wever J, Bouzin C, Baudelet C, Someaux P, Gregoire V, et al. reversal of temporal and spatial heterogeneities tumor as a tunable variable to improve drug delivery. *mol cancer ther* 2006;5:1620-7.
8. Someaux P, Dessy C, Martinive P, Havaux X, Jordan B, Gallez B, et al. Endothelin-1 is a critical mediator of myogenic tone in tumor arterioles: implications for cancer treatment. *Cancer Res* 2004;64:3209-14.
9. Lee KM, Kang D, Park SK, Berndt SI, Reding D, Chatterjee N, Chanock S, Hunag WY, Hayes RB. Nitric oxide synthase gen polymorphisms and prostate cancer risk. *Carcinogenesis* 2009; 30(4):621-5.
10. Jain RK. Determinants of tumor blood flow: a review. *Cancer Res* 1988; 48:2641-58.
11. Feron O. Targeting the tumor vascular compartment to improve conventional cancer therapy. *Trends Pharmacol Sci* 2004;25:536-42.
12. Nordmark M, Overgaard J. A confirmatory prognostic study on oxygenation status and loco-regional control in advanced head and neck squamous cell carcinoma treated by radiation therapy. *Radiother Oncol* 2000;57:39-43.
13. Becker A, Kuhnt T, Liedtke H. Oxygen measurements in head and neck cancers during hyperbaric oxygenation. *Strahlenther Onkol* 2002;178:105-8.
14. Dunst J, Becker A, Lautenschlager C. Anemia and elevated systemic levels of vascular endothelial growth factor. *Strahlenther Onkol* 2002;178:436-41.
15. Patterson AY, William KJ, Cowen RL. Oxygen-sensitive enzyme-prodrug gene therapy for the eradication of radiation solid tumours. *Gene Ther* 2002;9:946-54.
16. Martínez MA, Fernández N, García-Villalón AL, Monge L, Diéguez G. Comparison of the in vivo coronary actino of endothelin-1 and vasopressin. Role of nitric oxide and prostanoids. *Vascul Pharmacol* 2004; 40:247-52.
17. Davis MJ, Hill MA. Signaling mechanisms underlying the vascular myogenic responses. *Physiol Rev* 1999;79:387-423.
18. Tozer GM, Prise VE, Chaplin DJ. Inhibition of nitric oxide synthase induces a selective reduction in tumor blood flow that is reversible with l-arginine. *Cancer Res* 1997;57:948-55.
19. De Boo S, Kopecja J, Brusa D, Gazzano E, Matera L, Ghigo D, Bosia A, Riganti C. INOS activity is necessary for the cytotoxic and immunogenic effects of doxorubicin in human colon cancer cells. *Mol Cancer* 2009, 19;8:108.



CLAUDICACIÓN INTERMITENTE POR CICLISMO: A PROPÓSITO DE UN CASO

INTERMITTENT CLAUDICATION IN CYCLIST. PRESENTATION OF A CASE

Vizcaíno MI*, Merino B, Revilla A, Salvador R, González-Fajardo JA, Vaquero C

*Medicina Familiar y Comunitaria. Área Este Valladolid. España.

Servicio de Angiología y Cirugía Vascular. Hospital Clínico Universitario de Valladolid. España.

PALABRAS CLAVE

Patología arterial. Claudicación intermitente. Isquemia.
Adulto joven.

KEY WORDS

Arterial pathology. Intermittent claudication. Ischemia.
Young adult.

RESUMEN

La patología arterial no aterosclerótica es poco frecuente y suele darse en pacientes jóvenes que refieren claudicación invalidante con el ejercicio intenso, con exploración vascular anodina y en los que se descarta etiología neurológica o traumática. Se presenta el caso de un varón de 39 años, ciclista aficionado que acude a su médico de atención primaria por presentar claudicación invalidante con el ejercicio intenso en la extremidad inferior derecha de dos meses de evolución. Tras descartar patología neurológica o traumatológica es derivado al Servicio de Cirugía Vascular de referencia en el que tras estudio de imagen se confirma una endofibrosis de la arteria iliaca externa siendo el paciente tratado con óptimo resultado.

ABSTRACT

The non atherosclerotic arterial disease is uncommon and usually occurs in young patients that often refer disabling claudication with strenuous exercise, bland vascular scan and in which etiology is ruled out neurological or trauma. A case of a man of 39 years, amateur cyclist who comes to your primary care physician with disabling claudication present intense exercise in the right lower limb of two months. After ruling out neurological disease or trauma is referred to our Vascular Surgery in which the reference image after study confirms a endofibrosis external iliac artery of the patient being treated with optimal outcome.

CASO CLÍNICO

Se presenta el caso de un varón de 39 años, ciclista aficionado, sin alergias medicamentosas conocidas y con antecedente de intervención quirúrgica de menisco derecho. Acude a consulta de atención primaria por presentar claudicación invalidante con el ejercicio en la extremidad inferior derecha de dos meses de evolución. El dolor es referido como de aparición aguda, en relación con la intensidad del ejercicio y manteniéndose constante hasta limitar la marcha.

Exploración y Pruebas complementarias: Consciente y orientado, normocoloreado y normohidratado. Auscultación cardiopulmonar y exploración abdominal sin hallazgos significativos. Exploración de columna vertebral sin hallazgos patológicos con signos de Bragard y Lasegué negativos. Sensibilidad, fuerza y motilidad conservada en las cuatro extremidades. Buena coloración y temperatura de ambas extremidades inferiores. Pulsos conservados a todos los niveles en extre-

dad inferior izquierda con ausencia de pulso femoral derecho. Índice tobillo-brazo (YAO) 0,85 en extremidad inferior derecha y >1 en la izquierda. Pruebas complementarias: Sistemático de sangre, orina y coagulación: normales. ECG ritmo sinusal sin alteraciones en la repolarización a 60 latidos por minuto. Radiología de tórax, columna vertebral y cadera sin hallazgos significativos.

Con la exploración física y las pruebas complementarias practicadas se realiza interconsulta al Servicio de Angiología y Cirugía Vascular de referencia por sospecha de patología arterial no aterosclerótica, realizándose ecodoppler y arteriografía. En el ecodoppler se objetivó flujo femoral común derecho atenuado, flujo iliaco primitivo derecho trifásico así como flujo arterial monofásico en arteria iliaca externa derecha. La arteriografía mostró el hallazgo de lesión esteno-oclusiva de iliaca externa derecha compatible con endofibrosis de la arteria iliaca externa derecha (Fig.1).

Correspondencia:

Mª INMACULADA VIZCAINO LÓPEZ
Medicina Familiar y Comunitaria
Valladolid Área Este. C.S. Rondilla I
C/ Cardenal Torquemada N° 54
47010- Valladolid. España.

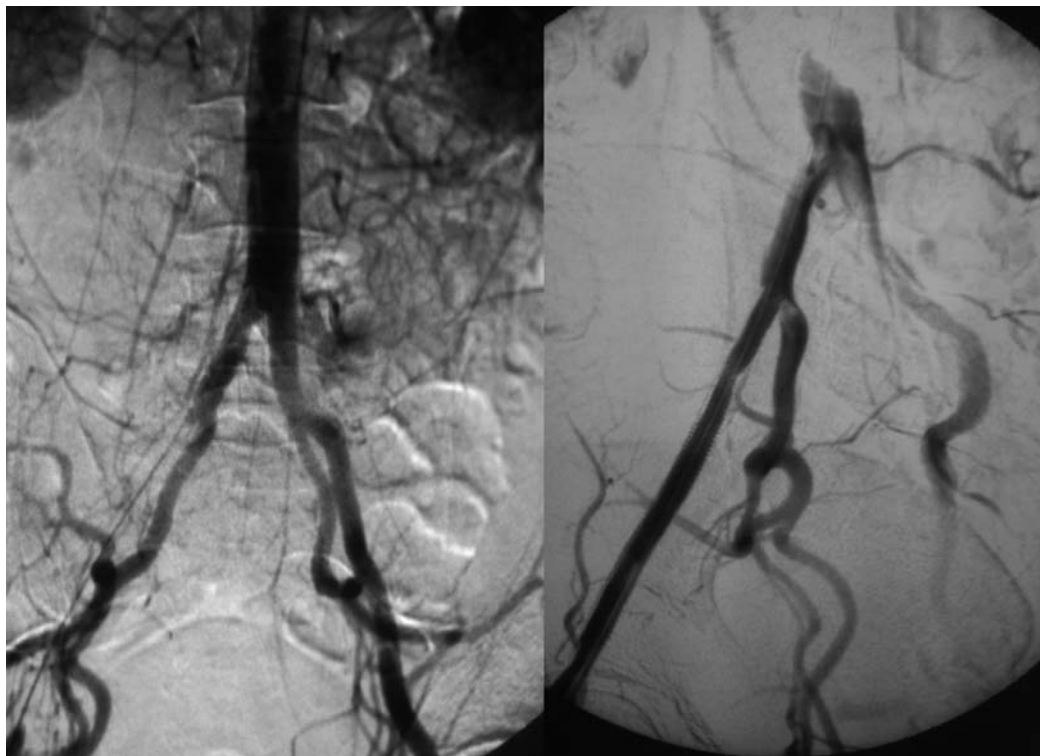


Figura 1.-
Arteriografía que muestra lesión esteno-oclusiva de iliaca externa derecha compatible con endofibrosis de la arteria iliaca externa derecha. Control angiográfico post-tratamiento

El tratamiento consistió en angioplastia con balón y colocación de dos stent de 8x56mm y otro corto superpuesto de 8x30mm con resultado angiográfico satisfactorio y permeabilidad de iliaca externa derecha. El paciente presentaba pulsos distales bilaterales al alta.

En la revisión a los 3 meses, el paciente se encuentra asintomático en reposo y con el ejercicio físico intenso, con exploración vascular normal. El angioTAC de control muestra permeabilidad de los stents con una estenosis del 60% del stent proximal, así como una discreta estenosis en el origen de la arteria iliaca común del lado derecho con normalidad de ambas femorales superficiales y profundas, poplíteas y troncos distales (Fig.2).

DISCUSIÓN

La endofibrosis de la iliaca externa es una lesión vascular que provoca una ligera estenosis arterial, difícil de detectar por métodos no invasivos. Es debida al engrosamiento de la íntima, debido a una fibrosis progresiva con acúmulo de células musculares lisas, sin signos inflamatorios ni de arteriosclerosis^[1]. Es propia de los ciclistas de alta competición, que han recorrido más de 150.000 km; aunque también se ha descrito en jugadores de rugby, levantadores de pesas y corredores de fondo^[2].

En nuestro caso, la ausencia de antecedente traumático previo y la exploración de columna vertebral anodina, así como la negatividad en los signos de Lasegué y Bragard y la normalidad radiológica permitieron descartar el origen traumológico y neurológico. Por otro lado, la ausencia del pulso femoral derecho nos hizo sospechar la etiología vascular. Dada la ausencia de factores de riesgo, así como la ausencia de claudicación intermitente previa con la deambulación y la presencia de pulsos distales en la extremidad contralateral nos per-

mitieron descartar patología vascular arterioesclerótica. El hecho de que se tratara de un paciente joven, activo y deportista (ciclista), aportó el diagnóstico de sospecha que fue confirmado posteriormente

En la etiopatogenia de las lesiones vasculares en pacientes deportistas influye la combinación de hipertrofia del músculo psoas, la posición flexionada del ciclista así como la fijación de las ramas de la arteria iliaca al psoas que provocan elongación y estenosis de la arteria^[2,3]. La edad de aparición se sitúa entre la segunda y la tercera década de la vida, siendo la forma clínica de aparición más frecuente la claudicación en el muslo al máximo nivel o cerca del máximo nivel de esfuerzo y sólo con actividades muy específicas, como ocurrió en nuestro caso^[2,4]. La afectación suele ser unilateral, aunque en un 15% de los casos puede afectar a ambas extremidades inferiores.

La exploración física suele ser anodina, pudiendo ser el estudio hemodinámico en reposo e incluso con el ejercicio normal^[5]. El índice YAO en la pierna afectada disminuye más del 50% con el máximo ejercicio en el 85% de los casos, lo que supone que el test de esfuerzo sea un procedimiento diagnóstico no invasivo válido para evaluar la endofibrosis de la iliaca externa^[2,6].

Las pruebas de imagen como el ecodoppler, la arteriografía, angioTAC o RMN aportan el diagnóstico de confirmación. El ecodoppler muestra imágenes características con engrosamiento moderadamente ecoico en el borde lateral de la pared iliaca^[2,7]. Su sensibilidad y especificidad se sitúan en torno al 85% y 57% respectivamente^[8]. En la arteriografía suele aparecer una lesión esteno-oclusiva justo después de la bifurcación de la iliaca común y que se extiende 5-6cm hacia la iliaca externa^[9], siendo infrecuente la calcificación arterial.

El avance de nuevas técnicas de imagen como el angioTAC con reconstrucción multiplanar está desplazando a las técnicas

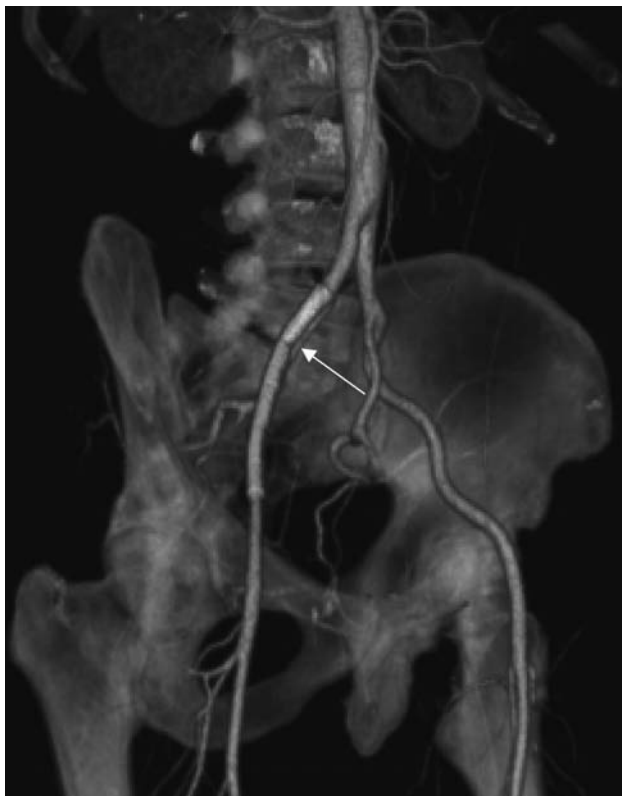

Figura 2.- AngioTAC de control a los 3 meses que evidencia estenosis del stent proximal del 60%

convencionales de imagen. Con el empleo cada vez mayor de la angioRMN, ésta se está convirtiendo en la prueba de imagen de elección para confirmar el diagnóstico de endofibrosis de la iliaca externa [8,10].

El tratamiento puede ser conservador o quirúrgico, ya sea mediante cirugía abierta o cirugía endovascular. El tratamiento conservador debe reservarse para aquellos pacientes que estén asintomáticos para su actividad normal y que no realicen ejercicios físicos intensos o entrenamientos, dado que la lesión se estabiliza [11].

La cirugía abierta es la alternativa terapéutica que mejores resultados obtiene a largo plazo, permitiendo al paciente volver a realizar ejercicio físico o competiciones deportivas sin limitaciones. La técnica más empleada es la sección de las ramas del psoas, con acortamiento de la arteria y aumento del diámetro con parche de vena safena interna [8,12].

El tratamiento endovascular es menos agresivo que el tratamiento quirúrgico, pero proporciona una mejoría clínica y resultados óptimos a corto plazo [13]. Por otro lado, el empleo de stents debe evitarse en la medida de lo posible debido al riesgo de rotura del mismo y daño arterial motivado por la repetida compresión mecánica de la arteria. Por otro lado, el uso de stents en estos casos puede conllevar una hiperplasia intimal junto una estenosis intra-stent (como pudo evidenciarse en nuestro caso en el control a los 3 meses de tratamiento) debido a la compresión mecánica y al flujo de alta turbulencia en el caso de los ciclistas [8], segunda razón por la cual deben ser evitados siempre que sea posible.

No obstante, las evidencias existentes en cuanto al empleo de tratamiento endovascular o cirugía abierta son limitadas debido a la dificultad de realización de estudios prospectivos aleatorizados y randomizados por el relativo bajo número de pacientes [8,12,13].

CONCLUSIÓN

La endofibrosis de la arteria iliaca externa es una patología poco frecuente que debemos tener presente y sospechar ante todo paciente joven y deportista que refiera claudicación invalidante con el ejercicio intenso, con exploración vascular anodina y en el que se descarte etiología neurológica o traumológica.

BIBLIOGRAFÍA

1. Abraham P, Saumet JL, Chevalier JM. External iliac artery endofibrosis in athletes. *Sports Med* 1997; 24: 221-6.
2. Blanes JI, Crespo I, Gómez F, Martínez S, Martínez I, Ortiz E, et al. Claudicación intermitente en el adulto joven: arteriopatía no arteriosclerótica; *Angiología* 2002; 54:182-96.
3. Bray AE, Lewis WA. Intermittent claudication in a professional rugby player. *J Vasc Surg* 1992; 15: 664-8.
4. Khaira HS, Awad RW, Aluwihare N, Shearman CP. External iliac artery stenosis in a young body builder. *Eur J Vasc Endovasc Surg* 1996; 11: 499-501.
5. Mosimann R. Stenotic intimal thickening of the external iliac artery: illness of the competition cyclist? *Vasc Surg* 1985; 19:258-63.
6. Fernández B, Álvarez J, Vega F, Terrados N, Rodríguez M, Álvarez E, et al. Diagnosing external iliac endofibrosis by postexercise ankle to arm index. *Med Sci Sports Exerc* 2002; 34: 222-7.
7. Abraham P, Chevalier JM, Loire R, Saumet JL. External iliac artery endofibrosis in a young cyclist. *Circulation* 1999; 100: 38.
8. Lim CS, Gohel MS, Shepherd AC, Davies AH. Iliac Artery Compression in Cyclists: Mechanisms, Diagnosis and Treatment. *Eur J Vasc Endovasc Surg* 2009; 38:180-6
9. Schep G, Bender MH, Kaandorp D, Hammacher E, de Vries WR. Flow limitations in the iliac arteries in endurance athletes. Current knowledge and directions for the future. *Int J Sports Med* 1999; 20:421-8.
10. Ford SJ, Rehman A, Bradbury AW. External iliac endofibrosis in endurance athletes: a novel case in an endurance runner and a review of the literature. *Eur J Vasc Endovasc Surg* 2003; 26: 629-34.
11. Abraham P, Chevalier JM, Saumet JL. External iliac artery endofibrosis: a 40 year course. *J Sports Med Phys Fitness* 1997; 37: 297-300.
12. Arko FR, Harris EJ, Zarins ZK, Olcott I. Vascular complications in high-performance athletes. *J Vasc Surg* 2001; 33: 935-42.
13. Giannoukas AD, Berczi V, Anoop U, Cleveland TJ, Beard JD, Gaines PA. Endofibrosis of iliac arteries in high-performance athletes: diagnostic approach and minimally invasive endovascular treatment. *Cardiovasc Intervent Radiol* 2006; 29: 866-9.

MILOLIPOMA ADRENAL GIGANTE

GIANT ADRENAL MYELOLIPOMA

Gatón J, Álvarez F, Alonso E, De la Guardia C, González P, Teillet MA

Cirugía General y del Aparato Digestivo.
Complejo Hospitalario de Zamora. Zamora. España.

PALABRAS CLAVE

Mielolipoma adrenal. Tumores retroperitoneales.

KEY WORDS

Adrenal myelolipoma. Retroperitoneals tumors.

Correspondencia:

Dr. JUAN GATÓN GÓMEZ
C/ López Gómez 19. 2º izda
47002 Valladolid

E-mail: juangatongomez@yahoo.es

RESUMEN

Se presenta el caso clínico de una tumoración retroperitoneal gigante, de más de 30 cm de diámetro, que dependía de la glándula suprarrenal izquierda, y cuyo resultado anatomopatológico fue de mielolipoma adrenal. Se aprovecha el caso clínico para hacer una revisión del tema.

ABSTRACT

We report the case of a giant retroperitoneal tumor, more than 30 cm in diameter, which depended on the left adrenal gland, and a pathological result of adrenal myelolipoma. It builds a case for a review of the literature.

INTRODUCCIÓN

Los tumores gigantes retroperitoneales ponen a prueba la pericia del cirujano, tanto en su diagnóstico preoperatorio como en la intervención quirúrgica^(1, 2). La benignidad del proceso, a diferencia de lo que ocurre en otros tumores, no aboga por una actitud conservadora sino más bien al contrario, por los síntomas compresivos que origina y su mejor pronóstico.

La mayoría de los tumores retroperitoneales primarios son liposarcomas^(1, 2) que constituyen cerca del 50% de los tumores de esta región, que además por su baja malignidad y crecimiento lento, alcanzan grandes tamaños, siendo menos frecuentes los teratomas, schwannomas y neurinomas. Por consenso no se consideran tumores retroperitoneales primarios los derivados del riñón, glándulas suprarrenales y ganglios linfáticos que se designan y clasifican según el órgano donde se origina⁽³⁾. Estos tumores suelen además alcanzar tamaños mucho menores que los anteriores. El caso clínico que presentamos es precisamente el de uno de estos tumores, en concreto el de un mielolipoma adrenal, pero que por sus excepcionales dimensiones hizo sospechar inicialmente un tumor retroperitoneal gigante primario.

CASO CLÍNICO

Mujer de 68 años de edad que acude a urgencias por cuadro de dolor abdominal de 24 horas de evolución, sin alteración del tránsito intestinal.

En la exploración, el abdomen está blando y depresible, palpándose una masa abdominal gigante en hemiabdomen izquierdo.

• ANALÍTICA RUTINARIA NORMAL

TAC abdominal: masa retroperitoneal gigante de unos 30 cm de diámetro máximo, con grasa y áreas sólidas, de límites bien definidos, que sugiere en primer lugar un liposarcoma. No se

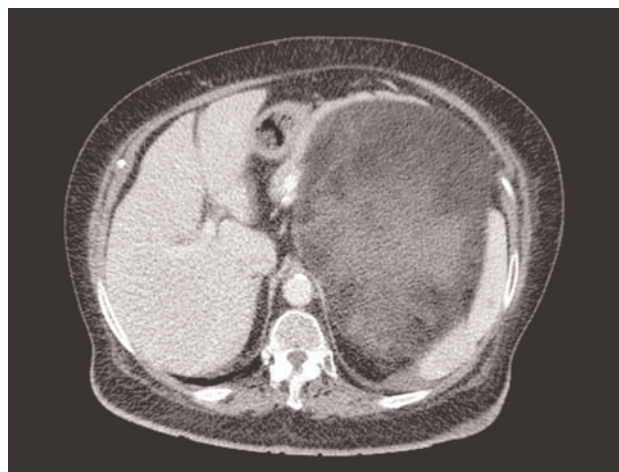


Figura 1.- . Corte horizontal de TAC abdominal.

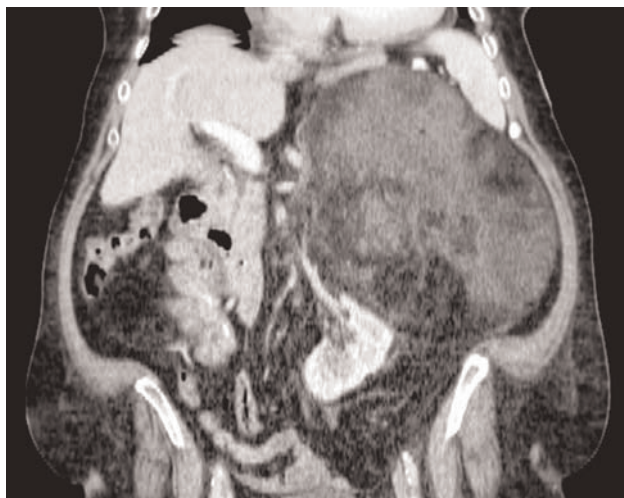

Figura 2.- . Corte coronal de TAC abdominal.

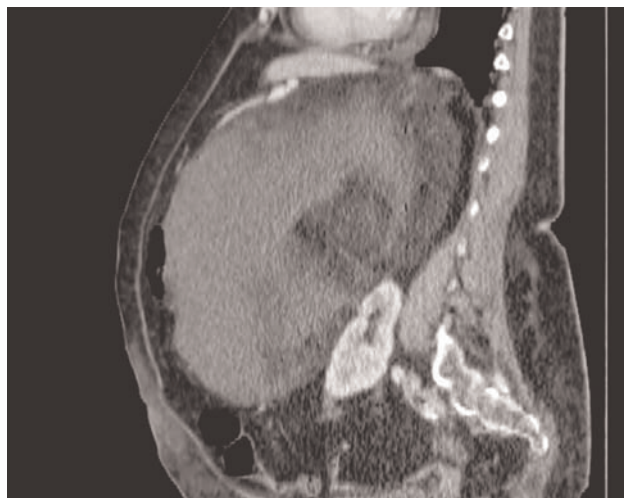


Figura 3.- . Corte sagital de TAC abdominal.

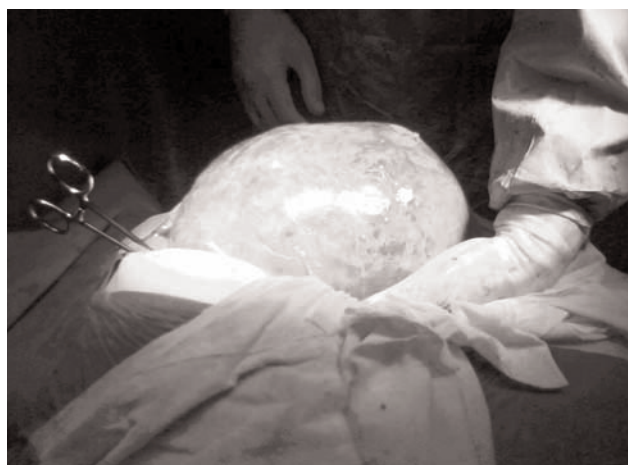

Figura 4.- . Detalle de la intervención quirúrgica.

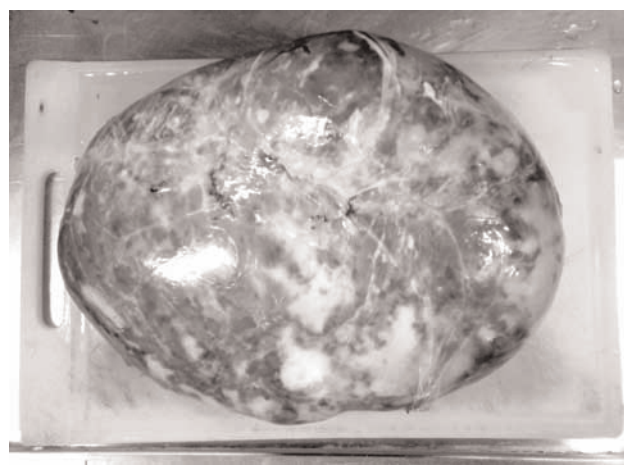


Figura 5.- . Fotografía de la pieza quirúrgica extirpada, con una regla en la región inferior.

visualiza glándula suprarrenal izquierda, por lo que podría tratarse de un mielolipoma. En la **Figura 1** podemos ver un corte horizontal en el que se ve la masa retroperitoneal y el desplazamiento anterior del páncreas, y posterior del bazo. En la **Figura 2** vemos un corte coronal en el que se ve la masa abdominal y el desplazamiento inferior y medial, en sentido horario, del riñón izquierdo y de la vena renal izquierda, la cual tiene un trayecto casi vertical. En la **Figura 3** vemos un corte sagital en el que se aprecia el desplazamiento caudal del riñón izquierdo y su relación con la masa abdominal.

RMN abdominal: no aporta datos diferentes de los del TAC.

Punción guiada: no diagnóstica.

Catecolaminas, cortisol y ACTH normales.

Es intervenida quirúrgicamente, a través laparotomía media, encontrándose una tumoración suprarrenal gigante izquierda, practicándose exéresis de la misma. En la **Figura 4** se ilustra un momento de la intervención apreciándose el tumor disecado de las estructuras adyacentes, con una pinza hemostática en su pedículo vascular. El peso de dicha tumoración es de 7800 g y su diámetro máximo de 35 cm (**Figura 5**).

Evolución postoperatoria sin incidencias salvo pequeña dehiscencia cutánea.

El estudio histopatológico revela una tumoración encapsulada, con pared fina de tejido conectivo, formada por tejido adiposo maduro y elementos hematopoyéticos. Focalmente metaplasia ósea. En la periferia se observan restos de glándula suprarrenal. El diagnóstico histológico es de mielolipoma adrenal. En la **Figura 6** se ve un corte macroscópico de la pieza quirúrgica, donde se aprecia su textura, y donde pueden sospecharse los elementos descritos tras su observación microscópica.

DISCUSIÓN

Los mielolipomas representan del 7 al 11% de los tumores suprarrenales. Suelen ser asintomáticos, salvo los muy grandes, con resultados de laboratorio negativos, y suelen ser hallazgos incidentales tras ecografías o TAC⁽⁴⁾.

Presentan grandes variaciones en su tamaño, desde pequeños focos que acompañan adenomas corticales, hasta tumoraciones gigantes de hasta 6 Kg, oscilando su tamaño medio en los 9,3 cm y su peso medio en los 653 g⁽⁵⁾. Las proporciones de nuestro caso con 7,8 kg de peso, y 35 cm de diámetro máximo, son excepcionales, hasta el punto que en un principio se pensó que se trataba de un liposarcoma retroperitoneal primario.

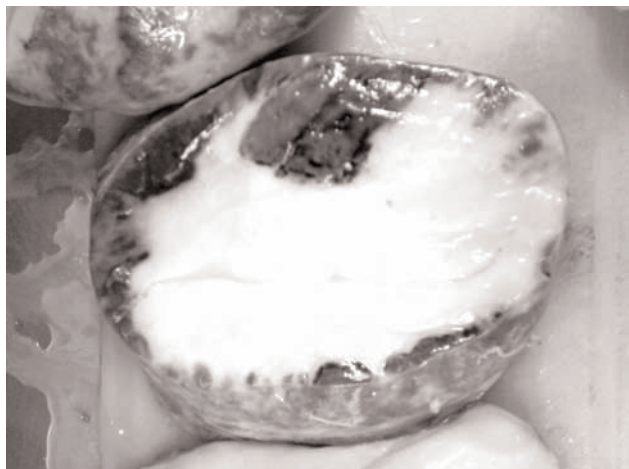


Figura 6.- . Fotografía de un corte de la pieza quirúrgica.

El mielolipoma adrenal fue descrito inicialmente por Gierke en 1905⁽⁶⁾ y denominado como tal por Oberling en 1929⁽⁷⁾. Son tumores benignos, no funcionantes, compuestos por tejido adiposo maduro y elementos hematopoyéticos de las tres series.

El 85% de los mielolipomas son de localización adrenal, pudiéndose presentar en otras localizaciones como pulmón, hígado, mediastino, estómago o región retroperitoneal⁽⁵⁾.

En 1957, Dyckman y Freedman, reportaron el primer caso sintomático tratado quirúrgicamente⁽⁸⁾. En 1985, De Blois y De May, comunicaron el primer caso de mielolipoma diagnosticado sobre bases radiológicas⁽⁹⁾.

Las lesiones ocurren con más frecuencia entre la 5ª y la 7ª década. La afectación por sexos varía según la serie. Hay series que reflejan una predilección por el sexo femenino, otras por el masculino, y en otras no hay diferencias⁽¹⁰⁾.

El tratamiento de elección es la exéresis quirúrgica, cuando son sintomáticos, o cuando su tamaño supera los 6 cm de diámetro, aunque algunos autores, como el protocolo de la clínica Mayo lo rebajan a 4 cm⁽¹¹⁾. En el resto de los casos sólo debe realizarse seguimiento clínico^(5,11). De ser posible, se suele aconsejar el abordaje laparoscópico⁽¹¹⁾.

En nuestro caso, el abordaje laparoscópico era obviamente imposible, tanto por sus dimensiones, como por la sospecha de que pudiera tratarse de un liposarcoma.

La evolución de estos tumores, es favorable tras el tratamiento quirúrgico, y los pacientes están libres de tumor en los seguimientos postoperatorios realizados.

BIBLIOGRAFÍA

1. García-Castaño J, Juárez M, Beltrán de Heredia J, Cruz Y, Gatón J, Sanz Lucas J, González de Zárate J, Esteban R. Liposarcoma retroperitoneal gigante a propósito de un caso. *Rev Esp Inv Quir* 1999; 3 (2): 135-8.
2. Jovie J, Colombeau P, Dumas JP. Tumeurs rétropéritonéales de l'adulte. A propos de deux cas. Un liposarcome myxoïde et un schwannome. *Ann Urol* 1990; 24: 215-8.
3. Alvarez T, Gómez E, Guevara B, Soriano J, Carrera E, Durán M. Tumores retroperitoneales. Revisión de cinco años en material de autopsia. *Revista Médica del Hospital General de México* 2004; 67, 2:78-82.
4. Pareja MJ, Barrero R, Medina M y Valero JA. Mielolipoma adrenal gigante. *Arch Esp Urol* 2005; 58,4:362-5.
5. Terry M, Ochoa C, V. Tamayo N, Siu Ting G, Ferry E, Palomino V. Mielolipoma adrenal: Reporte de un caso. *Revista de la Sociedad Peruana de Medicina Interna* 2003;16(2):107-10.
6. Gierke, E. *Über Knochenmarksgewebe in der Nebenniere*. *Zieglers. Beitr Pathol Anat* 1905; 7: suppl 311.
7. Oberling, C. *Les formations myelo-lipomateuses*. *Bull Cancer* 1929;18: 234.
8. Dyckman J, Freedman D. *Myelolipoma of the adrenal with clinical features and surgical excision*. *J Mt Sinai Hosp* 1957; 24:739.
9. Elsie Cintron et al. *Computed tomography, sonographic, and radiographic findings in adrenal myelolipoma*. *Urol* 1984; 23(6):608-10.
10. López Ramírez JM, Hernández Ordóñez OF. Mielolipoma adrenal. Reporte de un caso y revisión de la literatura. *Boletín del Colegio Mexicano de Urología* 2002; 17(3): 147-50.
11. Ponce J. *Incidentaloma suprarrenal*. En *Sitges-Serra A. y Sancho J: Cirugía Endocrina*. Asociación Española de Cirujanos, Arán ediciones SL 2009, pag 219-26.



BENEFICIOS DE LA DETERMINACIÓN DEL ÍNDICE TOBILLO-BRAZO EN LA CONSULTA DE ATENCIÓN PRIMARIA

BENEFITS OF DETERMINATION OF THE ANKLE-BRACHIAL INDEX IN PRIMARY HEALTH CARE

Montero JL*, Gascón JA*, Vargas M^aD*, Quero C*, Ramírez Campos M^aJ*, Villalba P**

*Médicos de EBAP y ** DUE de EBAP del Centro de Salud de Fernán-Núñez. Córdoba. España.

PALABRAS CLAVE

Riesgo cardiovascular. Índice Tobillo-Brazo. Enfermedad Arterial Periférica. Diabetes.

KEY WORDS

Cardiovascular risk. Ankle Brachial Index. Peripheral arterial disease. Diabetes.

RESUMEN

Las escalas de riesgo cardiovascular, como el índice de Framingham o el Score, estiman globalmente el riesgo vascular y facilitan una adecuada intervención terapéutica para reducir la morbimortalidad de las enfermedades cardiovasculares; pero en determinadas poblaciones esta estimación puede no ser la adecuada, lo que ha llevado a utilizar pruebas diagnósticas de evaluación directa, capaces de detectar la presencia de lesiones ateroscleróticas en fase asintomática. Una de estas técnicas es la prueba del índice tobillo-brazo (ITB): método diagnóstico fácil, objetivo y no invasivo de la enfermedad arterial periférica (EAP), y probablemente el procedimiento más sencillo de evaluación directa de la lesión arteriosclerótica. Es una prueba barata, precisa y reproducible que no requiere personal especializado, con gran precisión diagnóstica. La diabetes, el tabaco y la edad son los factores que más estrechamente se asocian con un ITB disminuido.

La mayor utilidad del ITB reside en su valor como marcador predictor independiente de mortalidad cardiovascular, posibilitando la identificación de pacientes de alto riesgo en prevención primaria. Esta sencilla exploración debe formar parte de la evaluación sistemática del riesgo cardiovascular en las consultas de atención primaria, especialmente en pacientes con diabetes, y así identificar, a los sujetos con mayor riesgo cardiovascular

ABSTRACT

Cardiovascular risk scales, such as the Framingham index or Score, estimated overall vascular risk and facilitate appropriate therapeutic intervention for reducing morbidity and mortality of cardiovascular disease in certain populations but this estimate may not be adequate, which has led to the use of direct assessment, which can detect the presence of atherosclerotic lesions in asymptomatic phase. One such technique is the test of ankle-brachial index (ABI): easy diagnostic method, objective and noninvasive peripheral arterial disease (PAD), and probably the easiest direct assessment of the atherosclerotic lesion. It is an inexpensive, accurate and reproducible that does not require specialized personnel with high diagnostic accuracy. Diabetes, snuff and age are the factors most closely associated with low ABI.

The relevance of the ITB lies in its value as a marker independent predictor of cardiovascular mortality, allowing the identification of high risk patients in primary prevention. This simple examination should be part of the systematic evaluation of cardiovascular risk in primary care, especially in patients with diabetes, and identify, subjects with increased cardiovascular risk.

INTRODUCCIÓN

Las enfermedades cardiovasculares de origen aterotrombótico representan la principal causa de morbimortalidad en nuestro medio (1-3). La aterosclerosis subyacente se desarrolla de forma insidiosa y con carácter sistémico durante años y con frecuencia se encuentra en una fase avanzada cuando aparecen los síntomas en forma de diferentes síndromes vasculares,

a menudo coincidentes, según el territorio arterial afectado (cardiopatía isquémica, enfermedad cerebrovascular isquémica y arteriopatía periférica) (4).

La base del tratamiento de estos procesos debe ser la prevención cardiovascular con el fin de reducir la mortalidad y la morbilidad de los individuos que tengan un riesgo absoluto elevado, e insistir en aquellos con un riesgo absoluto bajo para

Correspondencia:
JOSÉ L. MONTERO MONTEROSO
Medico EBAP UGC Fernán Núñez
Distrito Sanitario Córdoba Sur
jl.montero.sspa@juntadeandalucia.es

que mantengan ese estado, a través de hábitos de vida saludables. Los individuos con mayor riesgo son los que más se benefician de los esfuerzos preventivos y es aquí donde las escalas de riesgo vascular son útiles⁽³⁾, como el índice de Framingham o el Score, ya que permiten realizar una valoración global del riesgo vascular en un paciente determinado y así facilitan una adecuada intervención terapéutica multifactorial una vez establecido el nivel de riesgo vascular⁽⁵⁾.

Si bien la aplicación de estas escalas es el método más aceptado para evaluar el riesgo cardiovascular, distintos estudios han puesto de manifiesto que en determinadas poblaciones la estimación del riesgo que producen puede no ser la adecuada⁽⁵⁻⁶⁾. Esto ha llevado a la necesidad de emplear un enfoque complementario y utilizar pruebas diagnósticas de evaluación directa, pero no invasivas, que sean capaces de detectar la presencia de lesiones ateroscleróticas en fase asintomática en el órgano diana y, por tanto, que nos permitan identificar a un segmento de la población con un alto riesgo cardiovascular⁽⁷⁻⁸⁾.

PRUEBA DEL ÍNDICE TOBILLO-BRAZO

Una de estas técnicas es la prueba del índice tobillo-brazo (ITB), un método diagnóstico fácil, objetivo y no invasivo de la enfermedad arterial periférica (EAP) y probablemente el procedimiento más sencillo de evaluación directa de la lesión arteriosclerótica, disponible en Atención Primaria⁽⁹⁾ que consiste en la determinación del cociente presión arterial sistólica (PAS) tobillo/ PAS brazo⁽¹⁰⁻¹¹⁾.

Frente a otras pruebas, como, por ejemplo, la medición del grosor de la íntima-media en la carótida, el índice tobillo-brazo ofrece una gran ventaja al poder emplearse en el ámbito de Atención Primaria y ser ofrecido a grandes grupos de población. Dado su carácter no invasivo y cómodo, la técnica es muy bien aceptada, y con una variabilidad comparable a la de la medición sistemática de la presión arterial, pudiendo repetirse en personas con valores límite.⁽¹²⁻¹³⁾

Comparado con la angiografía, un ITB < 0,9 tiene una sensibilidad del 95% y una especificidad > 95% para detectar una estenosis de al menos el 50% de la luz arterial⁽¹⁰⁻¹¹⁾. Además, es un procedimiento barato, preciso y reproducible que no requiere personal especializado. Esta gran precisión diagnóstica, junto con su fácil disponibilidad, lo convierte en el método diagnóstico de elección de la EAP, que en la mayoría de los casos no tiene expresión sintomática, y justifica su uso sistemático en la evaluación de pacientes con riesgo de enfermedad aterotrombótica⁽¹⁰⁾⁽¹⁴⁾.

DETERMINACIÓN DEL ITB (Figura 1)

Para su medición se utiliza un pequeño doppler portátil, una sonda de 8 MHz y un esfigmomanómetro, siguiendo estrictamente el procedimiento considerado de elección en la actualidad⁽¹¹⁾.

En resumen, después de que el paciente haya estado al menos 5 min en posición de decúbito supino, se mide la PAS en ambos brazos y se selecciona para el cálculo del ITB (denominador) el valor más alto. Posteriormente se mide en cada tobillo la PAS de las arterias tibial posterior y pedia, tomando como referencia para el cálculo del ITB individual de cada pierna (numerador) el valor más alto (ya fuese la pedia o la tibial).

$$\text{ITB (derecho/izquierdo)} = \frac{\text{PAS en arteria tibial posterior o pedia}}{\text{PAS humeral}}$$

Se registra el ITB tanto de la pierna izquierda como de la derecha, considerándose, con fines diagnósticos de EAP y de estimación del riesgo cardiovascular global del paciente, el valor más bajo de los 2 lados.

Se considera que, en condiciones normales, la presión del brazo y la del tobillo deben ser iguales, por lo que el valor del ITB debería ser igual o próximo a 1 y, por tanto, no hay enfermedad arterial en las extremidades inferiores. El punto de corte considerado como normal es 0,9; valores inferiores a éste sugieren que la presión arterial en el tobillo es menor que la del brazo y constituye un signo de lesión ateromatosa. En personas mayores y en pacientes diabéticos puede haber calcificación arterial y obtenerse valores patológicos superiores a 1,4.⁽¹⁵⁾

Se establecen las siguientes categorías de ITB:

a) Bajo, < 0,9; b) normal, 0,9-1,4; c) alto, > 1,4, y d) patológico, < 0,9 o > 1,4.⁽⁴⁾

Posibles contraindicaciones de la realización del ITB⁽¹⁶⁾

- Flebitis
- Sospecha de trombosis venosa profunda o superficial
- Inmovilizaciones rígidas de las extremidades (yesos, férulas, etc.)
- Linfangitis
- Heridas abiertas localizadas en la zona de colocación del transductor

EPIDEMIOLOGÍA

Hay abundante información sobre la prevalencia del ITB en estudios epidemiológicos poblacionales realizados dentro del ámbito de la atención primaria⁽¹⁸⁻²³⁾. En estos estudios, la

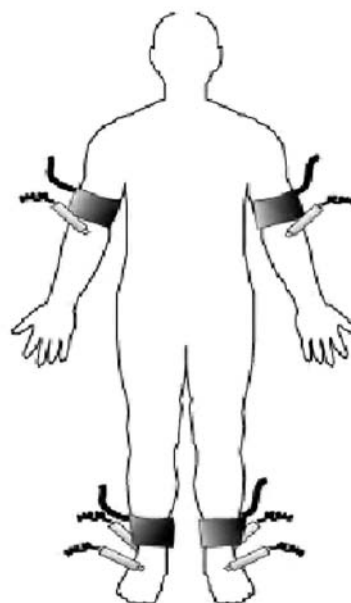


Figura 1.- Colocación del manguito y de la sonda del doppler para la determinación del índice tobillo-brazo (arterias braquial, tibial posterior y pedia)⁽¹⁷⁾

Tabla I

INDICACIONES PARA LA DETERMINACIÓN DEL ITB SEGÚN LA AHA Y LA ADA

ASSOCIATION AMERICAN HEART ASSOCIATION (29)

- Mayores de 70 años
- Edad entre 50 y 70 años, con riesgo intermedio: fumadores o diabéticos
- Menores de 50 años, con diabetes o alto riesgo vascular

AMERICAN DIABETES ASSOCIATION (30)

- Diabéticos mayores de 50 años
- Diabéticos menores de 50 años con varios factores de riesgo
- Diabéticos menores de 50 años con más de 10 años de evolución de diabetes
- Diabéticos de cualquier edad con síntomas de claudicación intermitente

Si el índice tobillo-brazo es normal, se recomienda nueva determinación a los 5 años

prevalencia oscila entre un 5 y un 30%, dependiendo fundamentalmente de la edad de los pacientes. En España, la prevalencia de un ITB disminuido es del 3,8%, porcentaje que aumenta al 9% en las personas de alto riesgo⁽²⁴⁾. El estudio VITAMIN mostró que uno de cada cinco sujetos sin DM y uno de cada tres con DM presenta una EAP. La DM, el tabaco y la edad son los factores que más estrechamente se asocian con un ITB disminuido⁽⁴⁾.

Debemos de considerar de manera específica a los pacientes con DM, pues distintos estudios han puesto de manifiesto que esta enfermedad se asocia de forma directa y estrecha con un ITB disminuido y en ellos se puede estimar una prevalencia del 20-30% que depende, principalmente, de la edad del paciente y del tiempo de evolución de la DM⁽¹⁰⁾ (25-28). Estos datos nos indican que los pacientes con DM tienen una prevalencia de ITB patológico muy superior a la de los sujetos no diabéticos; además los pacientes con DM sin enfermedad cardiovascular presentan prevalencias de ITB patológico similares a la de los sujetos no diabéticos con enfermedad coronaria o cerebrovascular⁽²⁸⁾.

GRUPOS DE SUJETOS EN LOS QUE HABRÍA QUE DETERMINAR EL ITB

La prevalencia de la EAP oscila desde un 3%-4% en poblaciones de mediana edad sin factores de riesgo vascular⁽²⁴⁾ hasta un 25% en personas seleccionadas en base a su riesgo, fundamentalmente mayores de 70 años⁽⁴⁾ (10); por tanto, dado que la prevalencia global del ITB patológico es baja, éste no puede ser utilizado como prueba de cribado universal y para ser eficiente se debe seleccionar al grupo de sujetos candidatos (Tabla I).

BENEFICIOS DE LA DETERMINACION DEL ITB

Además de su uso en el diagnóstico local de la EAP, la mayor utilidad del ITB reside en su valor como marcador predictor independiente de mortalidad cardiovascular⁽¹⁰⁾ (31-32). En consecuencia, la importancia clínica de su utilización es

obvia: posibilita la identificación de pacientes de alto riesgo en prevención primaria, que se beneficiarán de un planteamiento terapéutico multifactorial más intensivo. Todas estas evidencias han sido recogidas en una guía de EAP publicada por la American Heart Association y el American College of Cardiology, que consideran el ITB la técnica de elección para el diagnóstico de la EAP y establecen para los pacientes con un ITB bajo (< 0,9) recomendaciones terapéuticas similares a los enfermos coronarios⁽¹⁴⁾.

Todos estos datos resaltan la importancia de incorporar la exploración con Doppler del ITB en las consultas de atención primaria, la cual debe formar parte de la evaluación sistemática del riesgo cardiovascular, especialmente en pacientes con DM, y así identificar, con esta sencilla exploración, a los sujetos con mayor riesgo cardiovascular y poder ofrecerles un tratamiento que ha demostrado ser eficaz y, probablemente, plantear además una búsqueda activa de arteriosclerosis en otros territorios vasculares.

BIBLIOGRAFÍA

1. Viles-González JF, Fuster V, Badimón JJ. Atherothrombosis: a widespread disease with unpredictable and life-threatening consequences. *Eur Heart J* 2004;25:1197-207
2. Instituto Nacional de Estadística. INEbase. 2009. Disponible en: <http://www.ine.es/inebase/>
3. Guías de práctica clínica sobre prevención de la enfermedad cardiovascular: Versión corregida el 22/07/2009 Cuarto Grupo de Trabajo Conjunto de la Sociedad Europea de Cardiología y otras Sociedades sobre Prevención de la Enfermedad Cardiovascular en la Práctica Clínica.
4. Manzano L, García-Díaz J, Gómez-Cerezo J, Mateos J, del Valle FJ, Medina-Asensio J, et al. Valor de la determinación del índice tobillo-brazo en pacientes de riesgo vascular sin enfermedad aterotrombótica conocida: estudio VITAMIN. *Rev Esp Cardiol* 2006;59:662-70.
5. Marrugat J, Solanas P, D'Agostino R, Sullivan L, Ordovás J, Cerdón F, et al. Estimación del riesgo coronario en España mediante la ecuación de Framingham calibrada. *Rev Esp Cardiol* 2003;56:253-61.
6. Mostaza JM, Vicente I, Taboada M, Laguna F, Echaniz A, García-Iglesias G, et al. La aplicación de las tablas del SCORE a varones de edad avanzada triplica el número de sujetos clasificados de alto riesgo en comparación con la función de Framingham. *Med Clin (Barc)* 2005;124:487-90.
7. Pearson TA. New tools for coronary risk assessment: what are their advantages and limitations? *Circulation* 2002; 105:886-92.
8. Manzano L, Mostaza JM, Suárez C, Cairols M, Redondo R. Modificación de la estratificación del riesgo vascular tras la determinación del índice tobillo-brazo en pacientes sin enfermedad arterial conocida. Estudio MERITO. *Med Clin (Barc)* 2007; 128(7):241-6.
9. Bernstein EF, Fronck A. Current status of non-invasive tests in the diagnosis of peripheral arterial disease. *Surg Clin North Am* 1982;62:384-92.
10. 5. Belch JJ, Topol EJ, Agnelli G, Bertrand M, Califf RM, Clement DL, et al. Critical issues in peripheral arterial disease detection and management: a call to action. *Arch Intern Med* 2003;163: 884-92.
11. Hiatt WR. Medical treatment of peripheral arterial disease and claudication. *N Engl J Med* 2001;344:1608-21.
12. A. Maiques Galán, C. Brotons Cuixart, F. Villar Álvarez, J.M. Lobos-Bejarano, J. Torcal Laguna Recomendaciones preventivas cardiovasculares. PAPS del 2009.

13. Bisoendial RJ, Hovingh GK, De Groot E, Kastelein JJ, Lansberg PJ, Stroes ES. Measurement of subclinical atherosclerosis: beyond risk factor assessment. *Curr Opin Lipidol* 2002;13:595-603.
14. Hirsch AT, Haskal ZJ, Hertzner NR, Bakal CW, Creager MA, Halperin JL, et al. ACC/AHA 2005 practice guidelines for the management of patients with peripheral arterial disease (lower extremity, renal, mesenteric, and abdominal aortic). *Circulation* 2006;113:e463-e654.
15. Barrot de la Puente JF, Garrido Martín JM. *Curs autoformatiu en l'atenció primària de salut. Diabetes mellitus. 1.ª ed. Barcelona: Institut d'Estudis de la Salut; 2004. 464 FMC.*
16. Sánchez JC, González E, Ezquerria J, Aparicio C y Solozábal M. Utilidad del índice tobillo-brazo en Atención Primaria. *SEMERGEN* 2005;31(11):533-5.
17. García F, Lahoz C y Mostaza JM. Aplicación Práctica del índice tobillo-brazo. *Hipertensión (Madrid)* 2007;24(5):214-217.
18. Hirsch AT, Criqui MH, Treat-Jacobson D, Regensteiner JG, Creager MA, Olin JW, et al. Peripheral arterial disease detection, awareness, and treatment in primary care. *JAMA* 2001;286: 1317-24.
19. Curb JD, Masaki K, Rodríguez BL, Abbott RD, Burchfiel CM, Chen R, et al. Peripheral artery disease and cardiovascular risk factors in the elderly. *The Honolulu Heart Program. Arterioscler Thromb Vasc Biol* 1996;16:1495-500.
20. Meijer WT, Hoes AW, Rutgers D, Bots ML, Hofman A, Grobbee DE. Peripheral arterial disease in the elderly: The Rotterdam Study. *Arterioscler Thromb Vasc Biol* 1998;18:185-92.
21. Hooi JD, Stoffers HE, Kester AD, Rinkens PE, Kaiser V, Van Ree JW, et al. Risk factors and cardiovascular diseases associated with asymptomatic peripheral arterial occlusive disease. *The Limburg PAOD Study. Peripheral Arterial Occlusive Disease. Scand J Prim Health Care* 1998;16:177-82.
22. Newman AB, Siscovick DS, Manolio TA, Polak J, Fried LP, Borhani NO, et al. Ankle-arm index as a marker of atherosclerosis in the Cardiovascular Health Study. *Cardiovascular Health Study (CHS) Collaborative Research Group. Circulation* 1993;88:837-45.
23. Zheng ZJ, Sharrett AR, Chambless LE, Rosamond WD, Nieto FJ, Sheps DS, et al. Associations of ankle-brachial index with clinical coronary heart disease, stroke and preclinical carotid and popliteal atherosclerosis: the Atherosclerosis Risk in Communities (ARIC) Study. *Atherosclerosis* 1997;131:115-25.
24. Lahoz C, Mostaza JM. Índice tobillo-brazo: una herramienta útil en la estratificación del riesgo cardiovascular. *Rev Esp Cardiol* 2006;59:647-9.
25. Lange S, Diehm C, Darius H, Haberl R, Allenberg JR, Pittrow D, et al. High prevalence of peripheral arterial disease and low treatment rates in elderly primary care patients with diabetes. *Exp Clin Endocrinol Diabetes* 2004;112:566-73.
26. Ogren M, Hedblad B, Engstrom G, Janzon L. Prevalence and prognostic significance of asymptomatic peripheral arterial disease in 68-year-old men with diabetes. Results from the Population Study «Men Born in 1914» from Malmo, Sweden. *Eur J Vasc Endovasc Surg* 2005;29:182-9.
27. Lahoz C, Vicente I, Laguna F, García-Iglesias F, Taboada M, Mostaza JM. Metabolic syndrome and asymptomatic peripheral artery disease in subjects over 60 years of age. *Diabetes Care* 2006;21:148-50.
28. Vicente I, Lahoz C, Taboada M, Laguna F, García-Iglesias F, Mostaza JM. Índice tobillo-brazo en pacientes con diabetes mellitus: prevalencia y factores de riesgo. *Rev Clin Esp.* 2006; 206(5): 225-229.
29. Smith SC Jr, Greenland P, Grundy SM. *AHA Conference Proceedings. Prevention Conference V: beyond secondary prevention: identifying the high-risk patients for primary prevention: executive summary. American Heart Association. Circulation* 2000;101:111-6.
30. American Diabetes Association. Peripheral arterial disease in people with diabetes. *Diabetes Care* 2003;26:3333-41.
31. Mostaza JM, Vicente I, Cairols M, Castillo J, González-Juanatey JR, Pomar JL, et al. Índice tobillo-brazo y riesgo vascular. *Med Clin (Barc)* 2003;121:68-73.
32. Doobay AV, Anand SS. Sensitivity and specificity of the ankle-brachial index to predict future cardiovascular outcomes: a systematic review. *Arterioscler Thromb Vasc Biol* 2005;25:1463-9.



EMBOLIZACIÓN DE LOS TUMORES DEL CUERPO CAROTÍDEO

EMBOLIZATION OF CAROTID BODY TUMORS

Martín-Pedrosa M, Gutiérrez V, Merino B, Carrera S, Vaquero C

Servicio de Angiología y Cirugía Vascular. Hospital Clínico Universitario de Valladolid. España.

PALABRAS CLAVE

Embolización. Tumor cuerpo carotídeo. Paraganglioma.

KEY WORDS

Embolization. Carotid body tumor. Paraganglioma.

Correspondencia.

MIGUEL MARTÍN PEDROSA
Servicio de Angiología y Cirugía Vascular.
Hospital Clínico Universitario de Valladolid.
Avda Ramón y Cajal s/n
47001-Valladolid. España.

RESUMEN

Los tumores del cuerpo carotídeo son altamente vascularizados y por lo general tienen un carácter benigno, considerándose derivados de tejido nervioso. La embolización endovascular preoperatoria se utiliza para facilitar la cirugía, pero a menudo no es completa, debido a arterias que alimentan pequeñas ramas no siendo factible la cateterización selectiva. Se analizan los beneficios de la embolización preoperatoria y las complicaciones postoperatorias, cuando se lleva a cabo la embolización preoperatoria.

ABSTRACT

Carotid body tumors are highly vascularized usually benign neoplasms arising from nerve tissue. Endovascular preoperative embolization is used to facilitate surgery but is often not complete, due to tiny feeding arteries not feasible for selective catheterization. We analyzed the benefits of preoperative embolization and the postoperative complications when preoperative embolization was performed.

INTRODUCCIÓN

Los tumores del cuerpo carotideo tienen múltiples sinónimos como son; quemodectomas, paragangliomas, tumores glómicos. Definimos al tumor del cuerpo carotideo como un paraganglioma no-cromafín del cuerpo carotideo que se origina de las células mesodérmicas del tercer arco braquial y de la cresta neural del ectodermo⁽¹⁾.

La localización predominante es la bifurcación carotidea, pero paragangliomas similares se pueden localizar en la base del cráneo, en nasofaringe, en el arco aórtico, en el mediastino o incluso en retroperitoneo. También pueden originarse desde el nervio glosofaríngeo o desde el nervio vago. En pocos casos se trata de una enfermedad multilocalizada asociada a tumores en diversas localizaciones, que no nos deben confundir con metástasis.⁽²⁾ En ocasiones es un componente de neoplasia endocrina múltiple (MEN) en asociación con un tumor tiroideo o un feocromocitoma⁽³⁾.

Se pueden distinguir biológicamente dos formas; una forma familiar con un patrón autosómico dominante, bastante agresiva y bilateral en el 30% de los casos^(4,5). Y una forma esporádica menos agresiva y bilateral en menos del 5% de los casos⁽⁶⁾. Solamente un 5 % de los pacientes son activos endocrinológicamente, secretando catecolaminas⁽⁶⁾.

Los tumores del cuerpo carotideo aparecen a los 40-50 años de edad, afectando por igual a mujeres y varones.

La principal fuente de vascularización del tumor del cuerpo carotideo es la arteria carótida externa, aunque en grandes tumores los vasos aferentes pueden proceder de la carótida interna, de la arteria vertebral distal y del tronco tirocervical.

Este tipo de tumor es básicamente una forma benigna, pero no tiene una capsula verdadera. Por esto se adhiere de forma importante a los vasos carotideos y a otras estructuras adyacentes, de ahí que la disección quirúrgica en ocasiones puede ser sumamente compleja, no resecándose el tumor en

su totalidad y existiendo así una posibilidad elevada de recurrencia. Las formas malignas de este tumor son raras, alrededor de un 5% según la literatura (2).

Los tumores del cuerpo carotideo crecen de forma lenta pero progresiva, adhiriéndose y encapsulando los vasos carotídeos y los nervios, comprimiendo y desplazando la faringe e incluso ascendiendo hacia la base del cráneo. Macroscópicamente se trata de un tumor elástico y tenso, que sangra con facilidad y a alta presión. La carótida interna y externa están desplazadas y aumenta el ángulo de la bifurcación. En grandes tumores la masa engloba a una o ambas carótidas e incluso los nervios hipogloso, laríngeo superior o vago. En la mayor parte de los casos la vena yugular interna no se ve afectada.

CLASIFICACIÓN

Desde una perspectiva quirúrgica, Shamblin et al. (7) dividen los tumores del cuerpo carotideo en tres grupos:

- Grupo I: formado por tumores de pequeño tamaño, poco adheridos a los vasos carotídeos, fácilmente resecables sin complicaciones neurológicas.
- Grupo II: formado por tumores de mayor tamaño, que incluyen parcialmente a los vasos carotídeos y con firmes adhesiones a algunos nervios particularmente el laríngeo superior, el hipogloso y el nervio vago. Pueden ser reseca-dos, pero su disección es compleja y existe riesgo de dañar estructuras nerviosas.
- Grupo III: se trata de tumores muy grandes que engloban completamente a una o ambas carótidas. Se extiende hacia la faringe y hacia la base del cráneo. En ocasiones es necesario la resección de la carótida externa e incluso la interna y su posterior reconstrucción. Tienen un elevado riesgo de daño neurológico y una gran dificultad para la completa resección quirúrgica.

CLÍNICA

Los pacientes con un tumor del cuerpo carotideo se mantienen asintomáticos hasta que engloban los nervios adyacentes y la faringe. Una tumoración no dolorosa en el ángulo de la mandíbula es el primer y principal signo clínico. A la palpación es elástico y ligeramente doloroso, fijo verticalmente pero con movilidad lateral. Se puede escuchar un soplo continuo sobre la masa.

Progresivamente con el crecimiento y la afectación neurológica pueden aparecer ronquera, disfasia, disfagia, acúfenos, y otras disfunciones de los nervios craneales. En algunos casos el tumor puede ser visto y palpado desde el interior de la faringe. En ocasiones puede dificultar la movilidad de la lengua.

DIAGNÓSTICO

En la actualidad existen técnicas altamente fiables y no invasivas que nos ayudan a alcanzar un diagnóstico firme y nos determinan la localización para planear la actitud terapéutica.

Siguiendo los pasos diagnósticos recomendados por la Sociedad Europea (6) en primer lugar realizaríamos un **eco-doppler color**, es la forma más simple de identificar una masa ovalada, altamente vascularizada en la bifurcación carotidea. Se pueden medir las dimensiones del tumor con facilidad. Además en tumores grandes se pueden identificar vasos aferentes al tumor adecuados para realizar una embolización preoperatoria. También nos permite hacer diagnóstico diferencial con un aneurisma carotideo, detectamos patología intrínseca de la carótida como una estenosis carotídea que es rara pero

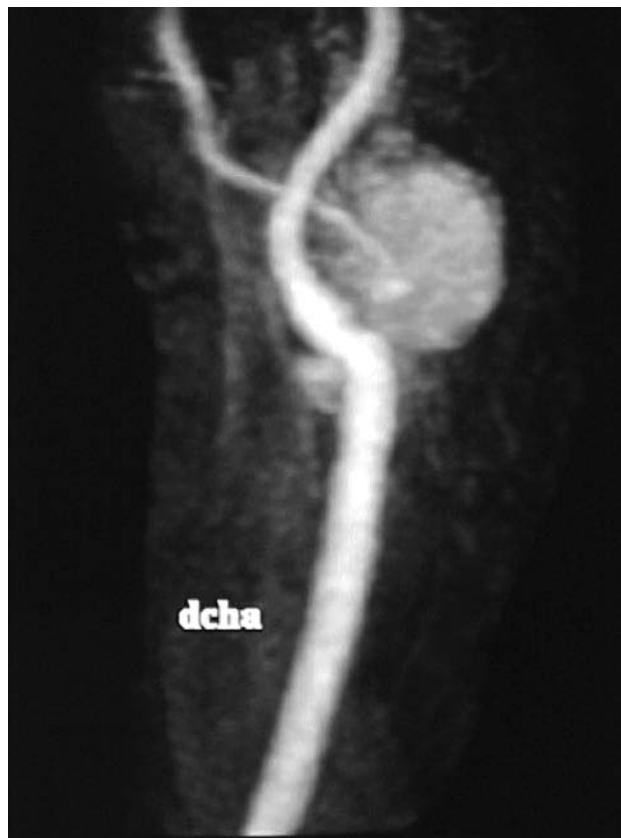

Figura 1.- Angio RNA de tumor del cuerpo carotideo.

posible en pacientes ancianos. En definitiva el eco-doppler color es la prueba más conveniente como screening. (8)

La **angio-resonancia magnética (A-RNM)** puede visualizar las carótidas y los vasos aferentes a la masa y ayudar en el diagnóstico diferencial de otras masas cervicales y apreciar las relaciones con estructuras adyacentes. Se puede medir con precisión el tamaño del tumor y valorar hasta donde se extiende proximalmente para planear el abordaje quirúrgico (Figura 1).

El **angio-TAC** es más o menos equivalente a la A-RNM. Mediante esta técnica es mejor valorada la relación del tumor del cuerpo carotideo con las estructuras óseas del cuello. Los vasos aferentes también se identifican con definición. Con las dos técnicas se estudian ambas bifurcaciones carotídeas, siendo útil ya que en ocasiones estos tumores son bilaterales. Además ambas pruebas son eficaces para detectar tumores multicéntricos o tumores asociados como el feocromocitoma.

Los estudios de medicina nuclear, **scintigrafía de receptores de somatostatina (SRS) y tomografía computerizada de emisión de fotones únicos (SPECT)** son útiles ante la sospecha de tumor del cuerpo carotideo o algún paraganglioma funcional. Son técnicas excelentes en el seguimiento de pacientes intervenidos quirúrgicamente para detectar recurrencias o restos de tumor residual.

Como procedimiento diagnóstico adicional contamos con la **angiografía selectiva carotídea**, recientemente ha dejado de ser considerada la técnica "gold standard". Nos permite ver la separación amplia de la bifurcación carotídea, identifica los vasos aferentes y posibles patologías intrínsecas del eje carotideo ipsilateral y contralateral. Además permite descartar para-

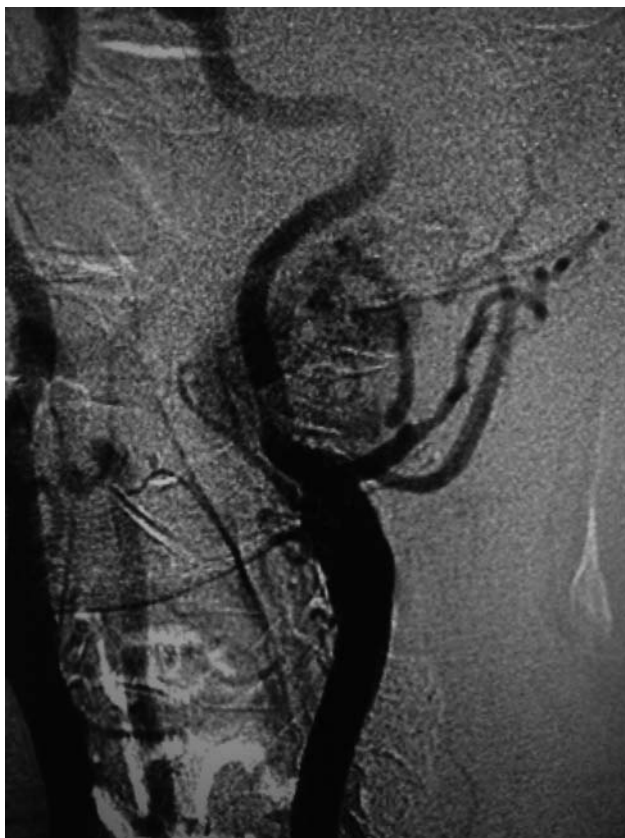

Figura 2.- Angiografía carotídea con la hipervascularización típica de estos tumores.

gangliomas contralaterales o en otras localizaciones de cabeza y cuello. También proporciona una valiosa información anatómica útil antes de llevar a cabo la cirugía. Nos permite ver la vascularización intracerebral y así sabemos si algún vaso se puede sacrificar en la cirugía (Figura 2).

Con todas las técnicas diagnósticas previamente descritas obtenemos una información muy similar a la arteriografía y de forma menos invasiva, para algunos autores la arteriografía solo se debe realizar si se va a embolizar selectivamente el tumor carotídeo.

TRATAMIENTO

El **tratamiento conservador** no está indicado al tratarse de un tumor que crece lenta pero progresivamente y causa severos daños en nervios craneales, pudiendo crecer intracranalmente o comprimir a la faringe.

La **quimioterapia** no es efectiva. La **radioterapia** conlleva daños definitivos como la necrosis de la mandíbula, fibrosis laríngea y lesiones carotídeas. Por lo que se restringe a pacientes ancianos con elevado riesgo quirúrgico o cuando hay recurrencias en la base del cráneo. La radioterapia no consigue eliminar el tumor, pero su éxito se obtiene si logra controlar la masa tumoral, y su objetivo es estabilizar y mejorar o evitar la progresión de los síntomas neurológicos.

La base del tratamiento de los tumores del cuerpo carotídeo es la **extirpación quirúrgica** completa. La extirpación temprana de los pequeños tumores asintomáticos reduce la incidencia de lesiones de nervios craneales y de la arteria carótida.

Por desgracia, la mayoría de los tumores del cuerpo carotídeo pertenece a los grupos II y III de Shamblin en el momento de su presentación y descubrimiento clínicos.

EMBOLIZACIÓN PREOPERATORIA

El objetivo de la embolización del tumor es la oclusión de los vasos nutricios del tumor procedentes de la arteria carótida externa mediante el depósito de material embólico intratumoral.

Los agentes embólicos más comúnmente usados son los siguientes:

MATERIALES

- **Emboesferas.** Son microesferas de 40-120 μ biocompatibles, hidrófilas, no reabsorbibles, calibradas, de polímero acrílico, impregnadas de gelatina y disponibles en una amplia gama de calibres y concentraciones. Existen varias en el mercado como son Embosphere[®] [Bio-Sphere Medical s.a.] y Embogold[®] [biosphere medical s.a.]. En la actualidad se trata del material más utilizado para la embolización preoperatoria.
- **Agentes de embolización líquidos:** Glue (Glubran[®]), N-butil-2- cianocrilato (n-BCA, Trufill[®]), Copolímero de alcohol etilvinilo (EVOH), Onyx[®] [ev3].
- **Alcohol polivinilo.**
- **Esponjas de gelatina** (Gelfoam[®]).
- **Coils.**
- **Stent recubierto.** Colocado en la carótida externa proximal para cubrir el origen de los vasos aferentes al tumor y preservar la principales ramas de la carótida externa.⁽⁹⁾

TÉCNICA

La embolización lo ideal es realizarla entre 24-72 horas antes de la resección quirúrgica del tumor para obtener una trombosis máxima de los vasos ocluidos y prevenir la recanalización de las arterias ocluidas o la formación de canales arteriales colaterales.

El procedimiento se inicia realizando una detallada arteriografía cerebral incluyendo inyecciones selectivas de la carótida interna y de la carótida externa. Un microcatéter se avanza en el interior de la arteria que nutre el tumor y se realiza una angiografía para evaluar las posibles y peligrosas anastomosis entre la arteria carótida externa y la interna y/o ramas vertebrales. Se inyecta el agente embolígeno apropiado bajo fluoroscopia continua evitando el reflujo del material y la apertura de alguna anastomosis. Si existe alguna anastomosis, esta conexión debe ser ocluida en primer lugar con coils y posteriormente realizar la embolización. Lo ideal es depositar el material embolígeno a nivel arteriolar/capilar. Si existe un shunt arteriovenoso puede ser necesario incrementar el tamaño de las partículas embolígenas para prevenir el paso al territorio venoso. Una oclusión proximal no es adecuada ya que permite la colateralización arterial y puede dificultar la resección quirúrgica.

Las emboesferas de 100-300 μ m son el material preferido por múltiples autores ya que estas partículas tienen una penetración más distal en el interior del tumor y una mejor devascularización⁽¹⁰⁾. Sin embargo, debemos siempre ser conscientes del posible riesgo de devascularización de los pares craneales (los vasa vasorum son habitualmente menores de 150 μ m) y de la piel. Partículas menores pueden también incrementar el riesgo de hemorragia e inflamación tumoral.⁽¹¹⁾ Por lo tanto cuando embolizamos pedículos arteriales que puedan también nutrir nervios craneales (por ejemplo la rama estilomastoidea

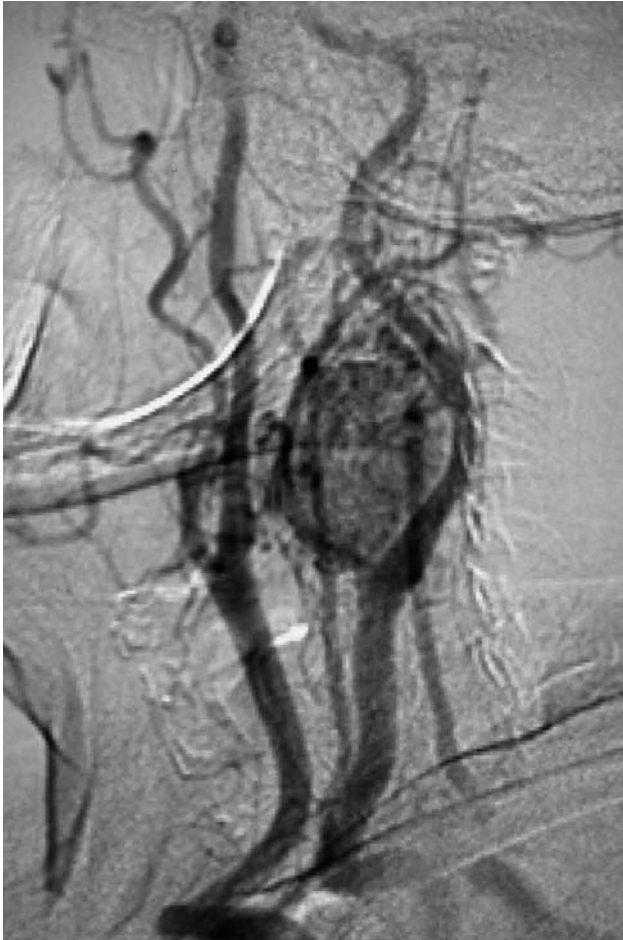


Figura 3.- Tumor del cuerpo carotídeo después de la embolización

de la arteria occipital el tronco neuromeningeo de la arteria faríngea ascendente), debemos aumentar el tamaño de las partículas a 300-500 μm .

Otra técnica existente para la embolización del tumor del cuerpo carotídeo es la punción percutánea directa guiada bajo fluoroscopia, tomografía computerizada, o ecografía. Esta técnica se utilizó inicialmente en tumores en los que la embolización transarterial era técnicamente imposible debido al pequeño tamaño de los vasos nutrientes del tumor o los riesgos sean importantes. Como ejemplo se incluyen grandes tumores con aporte desde la arteria carótida interna o la arteria oftálmica, donde la devascularización desde un abordaje intra-arterial con un microcatéter puede no ser posible o existir un riesgo significativo de reflujo de partículas a la circulación intracraneal o a la retina. Debido a los excelentes resultados publicados con esta técnica, su aplicación se ha extendido a tumores menores y menos complejos.⁽¹²⁾ La principal ventaja de esta técnica es el acceso directo y fácil al lecho del tumor vascular que no está entorpecido por la tortuosidad arterial, el pequeño tamaño de los vasos nutricios, la enfermedad arteriosclerótica o el vasoespasmó inducido (**Figura 3**).

Una completa devascularización del tumor puede ser obtenida con bajo riesgo para el paciente mediante inyección tumoral directa de n-butil-cianocrilato u Onyx. El Onyx es mecánicamente oclusivo pero no adhesivo a la pared del vaso.

Sus propiedades no adherentes permiten una inyección lenta única del agente emboligénico en un largo periodo de tiempo. Si durante su inyección directa ocurre algún relleno no deseable de estructuras vasculares, la inyección puede pararse y reanudarse después de 30 segundos a 2 minutos. Ocurrirá una solidificación en la porción del tumor embolizada. La inyección puede ser reiniciada con Onyx tomando el camino de mínima resistencia y rellenando otra porción del tumor. Debido sus propiedades, Onyx permite potencialmente una inyección más controlada con mejor penetración en el lecho tumoral comparado con el n-BCA.

Complicaciones importantes ocurren en <2% de los pacientes^(13,14). Estas suelen ser debidas al reflujo de partículas, a una mala técnica, o a la no visualización de anastomosis peligrosas que pueden llegar a provocar ceguera o déficits neurológicos severos.

DISCUSIÓN

PAPEL DE LA EMBOLIZACIÓN PREOPERATORIA

Desde la primera descripción del cuerpo carotídeo en 1743 por von Haller, hemos tenido mucho conocimiento sobre la anatomía, histología, fisiología y la patología de este órgano.⁽¹⁵⁾ Los tumores del cuerpo carotídeo proceden de células de la cresta neural dentro de la adventicia de la bifurcación carotídea, y su presentación típica es la de un tumor no doloroso, de crecimiento lento y que a largo plazo provoca compresión local de las estructuras adyacentes. Aunque estos tumores son habitualmente benignos y asintomáticos, se recomienda una resección quirúrgica completa debido a su impredecible potencial malignidad, así como a las secuelas que pueden provocar debido a la compresión de distintos pares craneales.

El primer intento de resección de un tumor del cuerpo carotídeo fue en 1880 por Reigner, pero el paciente falleció durante la cirugía. Fue de nuevo intentado por Madyl en 1888, pero el paciente sufrió un accidente cerebrovascular, sobreviviendo con una hemiplejía y afasia. La primera resección con éxito fue en 1889 por Albert⁽¹⁶⁾. Las primeras experiencias tuvieron unas tasas elevadas de mortalidad operatoria, pero los avances en las técnicas quirúrgicas vasculares y la mejora de las técnicas diagnósticas preoperatorias han hecho de la cirugía de resección de estos tumores que sea extremadamente segura, con tasas de mortalidad operatoria tan bajas como un 0% en algunas de las largas series publicadas en la reciente literatura⁽¹⁷⁾.

Aunque la mayor parte de los autores están de acuerdo en que la resección quirúrgica de estos tumores es el tratamiento de elección, existe un gran debate sobre el papel que tiene la embolización preoperatoria superselectiva. La primera embolización transarterial preoperatoria fue descrita por Schick et al⁽¹⁸⁾ en 1980.

El objetivo de la embolización preoperatoria es la oclusión de los vasos que nutren el tumor sin ocluir los grandes vasos proximales, evitando la embolización de material a la circulación distal. Entre las indicaciones que apoyan el uso de la embolización prequirúrgica se encuentran el tamaño del tumor, la clasificación de Shamblyn, el rápido crecimiento,⁽¹⁷⁾ y la disponibilidad de un equipo experimentado en técnicas endovasculares. Los argumentos que apoyan el uso de la embolización preoperatoria son la reducción de pérdidas sanguíneas intraoperatorias, disminuyendo así las transfusiones, la reducción del tamaño del tumor (hasta un 25%),⁽¹⁷⁾ la reducción de la vascularización del tumor permitiendo así una

mejor definición de los planos de disección para una mejor exposición del tumor y como resultado una menor morbilidad neurológica postquirúrgica y menor daño en las estructuras vecinas. Pero como casi todas las técnicas, esta también tiene sus detractores, que hablan de un riesgo de sufrir un accidente cerebrovascular post-embolización superior al 10%^(19,20) y creen que los riesgos son mayores que los beneficios. Además los datos que apoyan esta técnica están basados en conclusiones empíricas y en estudios de casos clínicos.

No existen muchos estudios que comparen directamente la pérdida sanguínea estimada en pacientes con y sin embolización previa a la resección de tumores carotídeos, y estos trabajos publicados tienen resultados conflictivos. Kasper et al⁽²¹⁾ compararon un grupo de pacientes con embolización previa a la cirugía con un grupo a los que solo se realizó la resección quirúrgica del tumor. Los pacientes con tumores mayores de 3 centímetros o aquellos tumores clasificados como Shamblyn tipo II o III se embolizaron previamente a la cirugía. Por tanto el tamaño medio del tumor y la clasificación tipo Shamblyn fueron significativamente mayores en el grupo de embolización previa a la cirugía. Todos los pacientes a los que se les realizó embolización demostraron una disminución significativa (más del 60%) del enrojecimiento del tumor tras el procedimiento, sin embargo no hubo diferencias significativas en las pérdidas sanguíneas estimadas de ambos grupos^(7,21). En un estudio similar Ozay et al⁽²²⁾ mostró una reducción de pérdida sanguínea en el grupo de embolización previa a la cirugía pero sin diferencias significativas. Little et al⁽²³⁾ comparan 11 pacientes en cada grupo y tampoco encontraron diferencias en las pérdidas sanguíneas, ni en el tiempo empleado en la intervención quirúrgica, ni en los requerimientos de transfusiones o morbilidad perioperatoria. Además, hubo una tasa del 18% de complicaciones menores post-embolización, aunque no hubo accidentes cerebrovasculares tras la embolización⁽²³⁾.

A la inversa, Liapis et al⁽²⁴⁾ encontraron una reducción significativa en la pérdida estimada sanguínea en los pacientes con embolización previa a la cirugía del tumor carotídeo en comparación con los que se realizó la cirugía únicamente. Wang et al⁽²⁵⁾ demostraron que en pacientes con tumores de tamaño medio (3 a 5 cm) que había una reducción significativa en las pérdidas sanguíneas en los pacientes embolizados previamente a la cirugía, aunque la diferencia no era significativa cuando se compararon todos los tumores de todos los tamaños juntos. Muhm et al⁽²⁶⁾ dice que la embolización previa es útil al reducir el sangrado y facilitar la resección quirúrgica y además afirma que no aumenta la tasa global de complicaciones en los pacientes embolizados. LaMuraglia et al⁽²⁷⁾ demostraron una diferencia significativa en pérdidas sanguíneas estimadas versus tamaño del tumor en pacientes tratados con y sin embolización previa al acto quirúrgico.

Zeitler et al⁽¹⁷⁾ no encontraron diferencias en la pérdida sanguínea de ambos grupos, además para eliminar la posibilidad de confusión no había diferencias en cuanto al tamaño en ambos grupos. Estos autores sugieren que la pérdida estimada sanguínea depende más de las características del tumor o de variables del paciente más que de la embolización previa.

CONCLUSIÓN

La resección quirúrgica de los tumores del cuerpo carotídeo se considera hoy en día el tratamiento de elección. El papel de la embolización previa a la cirugía esta controvertido, no parece aportar grandes ventajas en la reducción de pérdidas sanguíneas intraoperatorias. Más importante para el

éxito de la intervención quirúrgica es realizar un diagnóstico de imagen preciso, realizar un exhaustivo preoperatorio y que el equipo quirúrgico sea experimentado.

BIBLIOGRAFÍA

1. Pryse-Davies J, Dawson IMP, Westbury G. Some morphological histochemical and chemical observations on chemodectomas and the normal carotid body, including a study of the chromaffin reaction and the possible ganglion cell elements. *Cancer* 1964; 17:185-202
2. Whitehill TA, Krupski WC. Uncommon disorders affecting the carotid arteries. In: Rutherford RB (ed) *Vascular Surgery*. Saunders, Philadelphia (2000), 1856-62.
3. Bolande RP. The neurocristopathies: a unifying concept of disease arising in the neural crest development. *Hum Pathol* 1976; 5:409-13.
4. Grufferman S, Gillman MW, Pasternak LR, Peterson CL. Familial carotid body tumours: case report and epidemiologic review. *Cancer* 1980; 46:2116-22.
5. Hallett JW, Nora JD, Hollier LH, Cherry KJ, Pairolero PC. Trends in neurovascular complications of surgical management for carotid body and cervical paragangliomas: a 50-year experience with 153 tumours. *J Vasc Surg* 1988; 7: 284-91.
6. Benedetti-Valentini F, Massa R, Laurito A. Carotid body tumour. In: Liapis CD (ed) *Vascular Surgery*. Springer, Berlin Heidelberg (2007), 201-8.
7. Shamblyn WR, ReMine WH, Sheps SG, Harrison EGJ. Carotid body tumour (chemodectoma): clinicopathologic analysis of ninety cases. *Am J Surg* 1971; 122:732-9.
8. Steinke W, Hennerici M, Aulich A. Doppler colour flow imaging of carotid body tumours. *Stroke* 1989; 20:1574-7.
9. Tripp HF, Fail PS, Beyer MG, Chaisson GA. New approach to preoperative vascular exclusion for carotid body tumor. *J Vasc Surg* 2003; 38(2):389-91.
10. Wakhloo AK, Juengling FD, Delthoven VV. Extended preoperative polyvinyl alcohol microembolization of intracranial meningiomas: assessment of two embolization techniques. *AJNR Am J Neuroradiol* 1993;14:571-82.
11. Kallmes DF, Evans AJ, Kaptain GJ. Hemorrhagic complications in embolizations of a meningioma: case report and review of the literature. *Neuroradiology* 1997;39:877-80.
12. Abud DG, Mounayer C, Benndorf G. Intratumoral injection of cyanoacrylate glue in head and neck paragangliomas. *AJNR Am J Neuroradiol* 2004;25:1457-62.
13. Quadros RS, Gallas S, Delcourt C. Preoperative embolization of a cervicodorsal paraganglioma by direct percutaneous injection of Onyx and endovascular delivery of particles. *AJNR Am J Neuroradiol* 2006; 27:1907-09.
14. Gruber A, Bavinzski G, Killer M. Preoperative embolization of hypervascular skull base tumors. *Minim Invasive Neurosurg* 2000; 43:62-71.
15. Patetsios P, Gable DR, Garrett WV. Management of carotid body paragangliomas and review of a 30-year experience. *Ann Vasc Surg* 2002;16:331-8.
16. Sajid MS, Hamilton G, Baker DM; Joint Vascular Research Group. A multicenter review of carotid body tumour management. *Eur J Vasc Endovasc Surg* 2007;34:127-30.
7. Zeitler DM, Glick J, Har-El G. Preoperative embolization in carotid body tumor surgery: Is it required? *Annals of Otolaryngology and Rhinology and Laryngology* 2010;119(5):279-83.

18. Shick PM, Hieshima GB, White RA. Arterial catheter embolization followed by surgery for large chemodectoma. *Surgery* 1980;87:459-64.
19. Kafie FE, Freischlag JA. Carotid body tumors: the role of preoperative embolization. *Ann Vasc Surg* 2001;15:237-42.
20. Persky MS, Setton A, Niimi Y, et al. Combined endovascular and surgical treatment of head and neck paragangliomas – a team approach. *Head Neck* 2002;24:423-31.
21. Kasper GC, Welling RE, Wladis AR et al. A multidisciplinary approach to carotid paragangliomas. *Vasc Endovascular Surg* 2006-2007; 40: 467-74.
22. Ozay B, Kurc E, Orhan G et al. Surgery of carotid body tumour: 14 cases in 7 years. *Acta Chir Belg* 2008;108:107-11.
23. Little VR, Reilly LM, Ramos TK. Preoperative embolization of carotid body tumors: when is it appropriate? *Ann Vasc Surg* 1996;10:464-8.
24. Liapis CD, Evangelidakis EL, Papavassiliou VG, et al. Role of malignancy and preoperative embolization in the management of carotid body tumors. *World J Surg* 2000; 24:1526-30.
25. Wang SJ, Wang MB, Barauskas TM, et al. Surgical management of carotid body tumors. *Otolaryngol Head Neck Surg* 2000;123:202-6.
26. Muhm M, Polterauer P, Gstöttner W, et al. Diagnostic and therapeutic approaches to carotid body tumors. Review of 24 patients. *Arch Surg* 1997;132:279-84.
27. La Muraglia GM, Fabian RL, Brewster DC, et al. The current surgical management of carotid body paragangliomas. *J Vasc Surg* 1992;15: 1038-45.



ESTRATEGIAS QUIRÚRGICAS PARA EL TRATAMIENTO DE TUMORES MALIGNOS RENALES CON PROGRESIÓN EN LA VENA CAVA INFERIOR

SURGICAL STRATEGIES FOR THE TREATMENT OF THE KIDNEYS MALIGNANT TUMORS INVADING THE INFERIOR VENA CAVA

Gastambide MV, Salvador R, Revilla A, Merino B, González-Fajardo JA, Vaquero C

Servicio de Angiología y Cirugía Vascular. Hospital Clínico Universitario. Valladolid. España.

PALABRAS CLAVE

Riñón. Tumor maligno. Vena cava. Cirugía.

KEY WORDS

Kidney. Tumor. Vena cava. Surgery.

Correspondencia:

MARÍA VICTORIA GASTAMBIDE
Servicio de Angiología y Cirugía Vascular
Hospital Clínico Universitario de Valladolid.
C/ Ramón y Cajal s/n • 47005 Valladolid
vgastambide@yahoo.com.ar

RESUMEN

Se describen los sistemas de clasificación, factores de localización y técnicas quirúrgicas que participan en el tratamiento de los tumores malignos renales con trombo tumoral intravenoso a nivel de la vena cava inferior. También se revisan distintos aspectos biológicos y técnicos de los tumores desde el punto de vista local e invasivo provocando trombos a nivel venoso. Por último, se realizan diversas consideraciones para el tratamiento de pacientes con tumores renales con invasión en la vena cava inferior.

ABSTRACT

We describe the staging systems, prognostic factors and surgical techniques involved in the management of renal tumors with intravenous tumor thrombus. We also review long-term survival of local, advanced and metastatic renal tumors with tumor thrombus invasion. Finally, we have considerations for the treatment of patients with kidneys renal malignant tumors invading the venous system.

INTRODUCCIÓN

Los tumores malignos renales (TMR) constituyen entre el 1-3% de los tumores viscerales; de los cuales, el "carcinoma de células renales" representa el 85% de los casos.

En su crecimiento hacia el sistema venoso, éste tipo de tumores, forma un "trombo tumoral" (TT), la mayoría de las veces poco adherente a sus paredes, con tendencia a invadir la vena renal en un 36% de los casos, la vena cava inferior (VCI) en un 4-10%, incluso en algunos casos invade la aurícula derecha, pudiendo comprometer arterias pulmonares y pulmón por micro embolismos metastásicos.

La permanencia de éste trombo tumoral también podría originar: fallo hepático, trombo-embolismo pulmonar ó acelerar el proceso de muerte por compromiso sistémico⁽¹⁻⁴⁾.

Aún así, la afectación venosa en los tumores malignos renales no implica mayor agresividad tumoral, y el factor pronóstico más importante está determinado por el compromiso linfo-ganglionar⁽⁵⁾; por lo que la cirugía estaría indicada con

el objetivo principal de la resección macroscópica completa del tumor renal y del TT.

El objetivo de este artículo es revisar las estrategias quirúrgicas para el tratamiento de los TMR con compromiso del sistema vena cava inferior, de acuerdo con la extensión del trombo tumoral. No se comentarán aquellas situaciones especiales en las que el tumor renal pueda invadir otras estructuras del retroperitoneo y exista gran compromiso linfo-ganglionar y de grandes vasos.

VALORACIÓN PRE-OPERATORIA DE LA EXTENSIÓN TUMORAL

Estos pacientes además de la clínica típica del tumor renal (hematuria y dolor lumbar), pueden presentar signos y síntomas por obstrucción del sistema vena cava inferior, tales como edema de extremidades inferiores (4%), varicocele (30-40%), circulación colateral abdominal.

Para establecer su grado pronóstico es imprescindible la valoración topográfica y de extensión del trombo mural en el

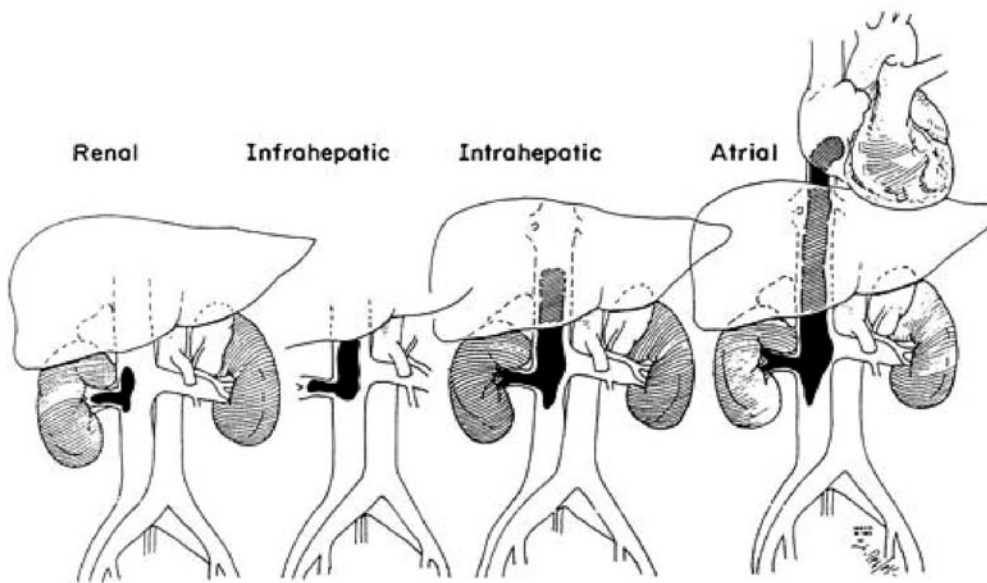


Figura 1.-

Naves, R. J. and Zincke, H. Surgical treatment of renal cancer with vena cava extension. Br J Urol, 59: 390, 1997

sistema venoso mediante angio-tomografía axial computarizada o angio-resonancia magnética. En aquellos casos de sospecha de compromiso cardíaco es recomendable la realización de un eco-transtorácico o trans-esofágico.^(6,7)

La planificación quirúrgica se realizará en base a la localización del trombo tumoral (TT). Existen diferentes clasificaciones teniendo en cuenta la extensión del trombo mural en relación con las venas renales y las venas suprahepáticas. Por su sencillez y valor práctico, nosotros consideramos tres situaciones clínicas: **1)** tumor subhepático: invade vena renal, pudiendo alcanzar vena cava inferior; **2)** tumor retrohepático: invade vena cava retrohepática con o sin compromiso de venas suprahepáticas, y **3)** tumor suprahepático: el tumor invade la vena cava supra-diafragmática con o sin compromiso auricular.^(7,8)

ABORDAJES

Para una adecuada exposición del retro-peritoneo, el abordaje más frecuentemente utilizado es la incisión subcostal bilateral: "En Chevron", con ampliación sub-xifoidea. Realizando esternotomía en casos de compromiso cardíaco.^(8,9)

1) TROMBO INFRAHEPÁTICO

Una vez abierta la cavidad peritoneal mediante abordaje en Chevron, se realizará adecuada exposición de las estructuras retroperitoneales. Disección del pedículo renal, ligadura y sección de la arteria renal y ureter, disección y control de vena renal contralateral, vena cava por debajo y encima del trombo tumoral. Cuando el trombo está limitado al riñón o a la porción infrahepática de la vena cava inferior no es necesario el control de la aorta abdominal. Posteriormente, se procede al clampaje sucesivo de vena cava (por debajo del trombo tumoral), clampaje de vena renal contralateral, y de vena cava por encima del trombo tumoral. Se realiza una venotomía longitudinal a nivel de la vena renal afectada y se practica una trombectomía del trombo mural, que suele ser consistente y fijo a la pared venosa renal. El cierre de la venotomía no precisa de angioplastia y en la mayoría de las ocasiones es posible un cierre directo con sutura sin que se produzcan estenosis significativas. Finalmente, se liberan los clamps en forma inversa, evitando posibles embolizaciones aéreas, y se realiza la nefrectomía radical.⁽⁸⁾

Posteriormente, se procede al clampaje sucesivo de vena cava (por debajo del trombo tumoral), clampaje de vena renal contralateral, y de vena cava por encima del trombo tumoral. Se realiza una venotomía longitudinal a nivel de la vena renal afectada y se practica una trombectomía del trombo mural, que suele ser consistente y fijo a la pared venosa renal. El cierre de la venotomía no precisa de angioplastia y en la mayoría de las ocasiones es posible un cierre directo con sutura sin que se produzcan estenosis significativas. Finalmente, se liberan los clamps en forma inversa, evitando posibles embolizaciones aéreas, y se realiza la nefrectomía radical.⁽⁸⁾

2) TROMBO RETROHEPÁTICO

Una vez abierta la cavidad abdominal, mediante incisión en Chevron, se moviliza el colon derecho medialmente, mediante decolamiento de la fascia de

Various Incisions Used to Deal With IVC Involvement by Renal Cell Carcinoma

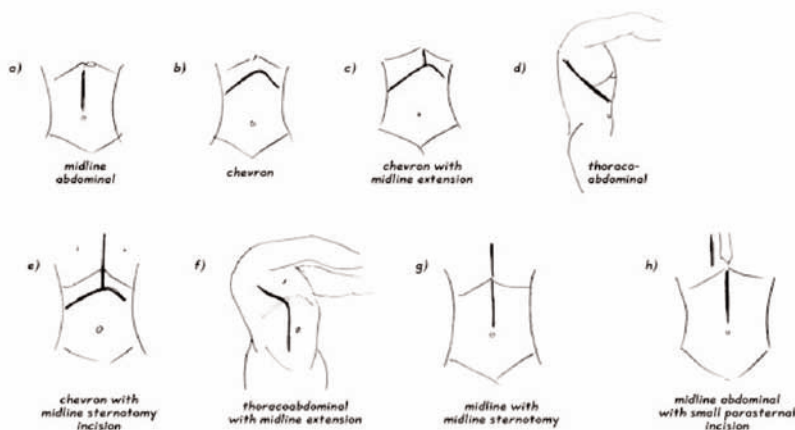


Figura 2.-

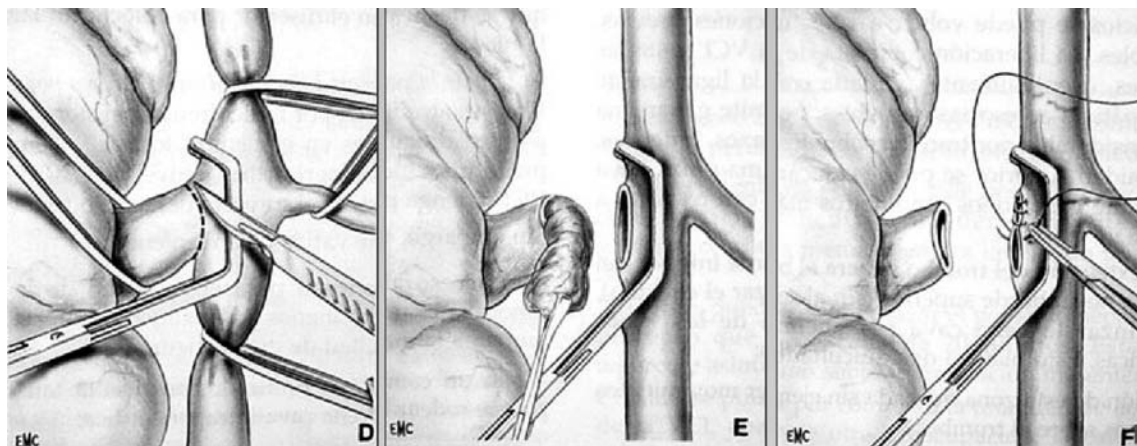


Figura 3.-

Told, y movilización del duodeno mediante maniobra de Kocher.

Para obtener una buena exposición del retroperitoneo, se procede a la movilización hepática mediante sección de los ligamentos: falciforme, coronario, triangular y hepatorenal.

Se realiza control del sangrado mediante ligadura de pequeñas venas hepáticas que drenan en vena cava inferior.

Se deberá identificar y controlar las venas suprahepáticas (derecha, media e izquierda) y las venas diafragmáticas inferiores, liberando y movilizándolo totalmente el hígado, que quedará fijo únicamente por dichas venas.

Previo clampaje venoso a nivel suprahepático, es conveniente la realización de un eco-transesofágico intraoperatorio para precisar la extensión del trombo y evitar su fragmentación mediante el clampaje a ciegas de la vena cava. En la mayoría de las ocasiones es posible el clampaje permitiendo el flujo venoso por las venas suprahepáticas, preservando así la circulación hepática.⁽⁹⁾

La extracción del trombo tumoral puede ser manual, con pinza, o en raras ocasiones en que el TT esté adherido a la pared venosa, se podría realizar endarterectomía con espátula.

Finalmente se procede al lavado de la VCI con suero heparinizado y al cierre de la venotomía mediante sutura directa

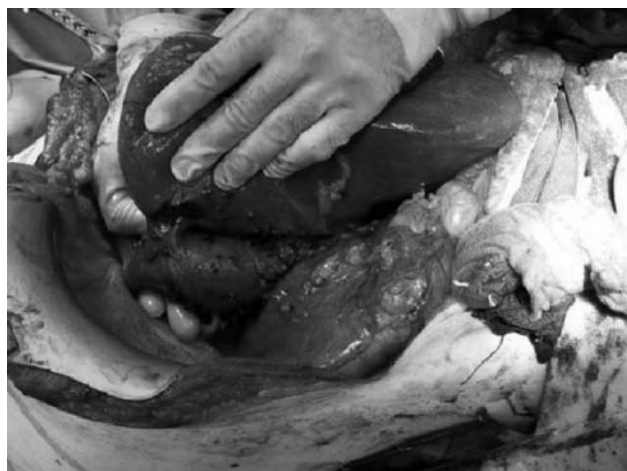

Figura 4.- Movilización hepática, y exposición de VCI retrohepática.

(prolene-5/0). Posteriormente, se coloca el paciente en posición de Trendelenburg, con el fin de evitar embolismo pulmonar aéreo mientras se restaura el flujo venoso⁽⁹⁾.

3) TROMBO SUPRAHEPÁTICO

Pueden existir dos situaciones clínicas de acuerdo con la afectación o no de la aurícula derecha. Estas dos situaciones se diferencian en el abordaje y en la necesidad de utilización de circulación extracorpórea.

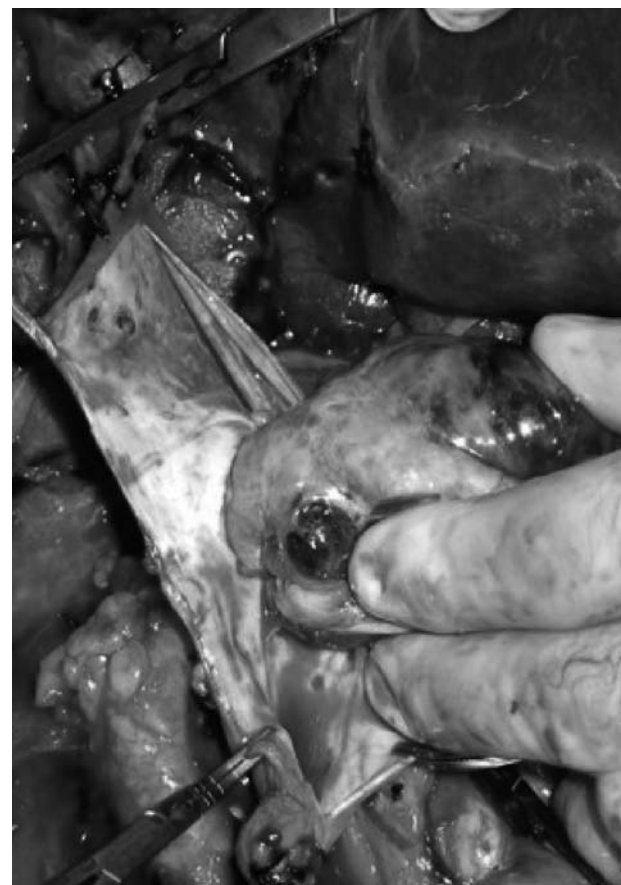

Figura 5.- Extracción manual de trombo tumoral (TT).

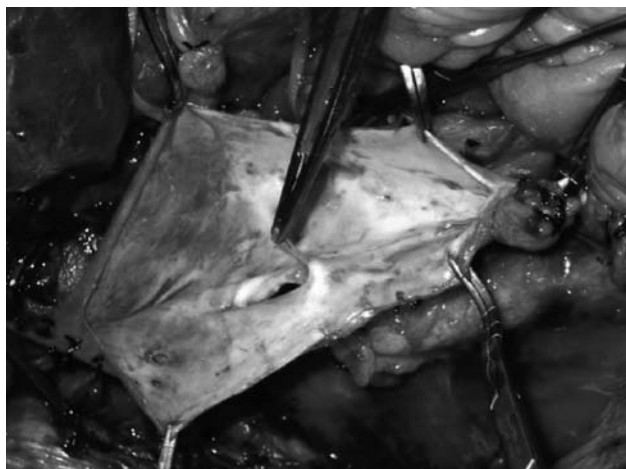


Figura 6.- VCI luego de extracción de trombo tumoral.

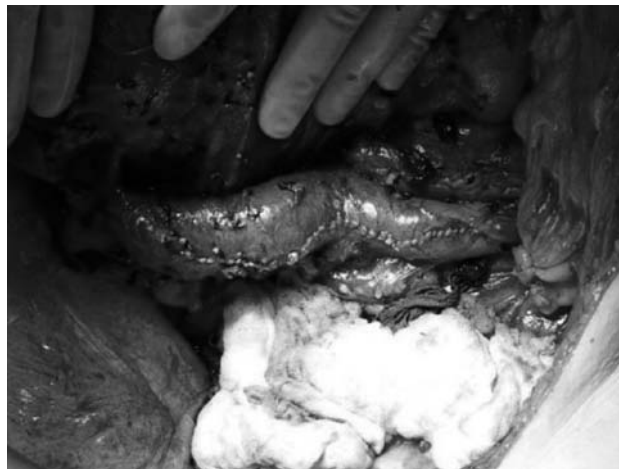

Figura 7.- Cierre directo de venotomía.

A) Extensión Suprahepática del TT sin compromiso Auricular. Se realiza un abordaje abdominal en Chevron con sección del ligamento falciforme que es avascular. Luego se procede a la sección de los ligamentos triangulares y al descenso manual de la cúpula hepática, lo que permite la visualización de la vena cava inferior suprahepática (espacio interhepato-frénico). Mediante una técnica innovadora de nuestro equipo, recomendamos la realización de una ventana pericárdica a través de una pequeña incisión longitudinal diafragmática en la zona del apex cardíaco. Se trata de una zona fibrótica avascular que permite el acceso a la vena cava inferior "intrapericárdica". En esta zona la vena es de paredes consistentes, permite su movilización digital y permite su clampaje. Esta maniobra evita la movilización hepática, la esternotomía y la utilización de bomba extracorpórea, por lo que disminuye la morbi-mortalidad de la cirugía.

B) Extensión Suprahepática del TT con compromiso Auricular. En estas circunstancias es obligado el abordaje abdominal mediante Chevron y extensión superior mediante estereotomía hacia cavidades cardíacas. La extracción del trombo en estas circunstancias precisa de parada cardio-respiratoria y circulación extracorpórea. ^(6,8,9)

CONCLUSIONES

En todos los pacientes con TMR y extensión a vena cava inferior, se debe considerar el tratamiento quirúrgico, dado que ninguna otra opción terapéutica ha aportado resultados similares.

Es imprescindible el estudio de la extensión tumoral, para garantizar resultados óptimos y realizar la planificación quirúrgica más adecuada, ^(6,7) todo lo que implica un trabajo en conjunto inter-disciplinario de cirujanos cardio-vasculares, urólogos y oncólogos.

La indicación quirúrgica mediante resección completa del tumor y trombo tumoral está en aumento, conforme se demuestra mayor supervivencia ⁽⁹⁾, máxima con tratamiento complementario inmunoterápico y radioterápico; mientras que la técnica quirúrgica se encamina a una menor agresividad sobre todo al mejorar la técnica en la extensión tumoral a nivel retrohepática.

BIBLIOGRAFÍA

1. Zisman A, Wieder JA, Pantuck AJ et col. Renal cell carcinoma with tumor thrombus extensión: biology, role of nephrectomy, and response to immunotherapy. *J Urol* 2003; 169: 909-16
2. Novick AC, Cosgrove DM, Surgical Approach for removal of renal cell carcinoma extending into the vena cava and right atrium. *J Urol* 1980; 123 (6):947-50
3. Sosa RE, Muecke EC, Vaughan ED, Mc Carron JP. Renal cell carcinoma extending into the inferior vena cava, the pronostic significance of the level of the cava involvement. *J Urol* 1984; 132 (6):1097-100
4. Vaislic CD, Puel P, Grondin P, Vargas A, Thevenet A, Fontan F, Deville C, Leguerrier A, Touchot B, Piwnica A, et al. Cancer of the kidney invading the vena cava and heart. Results after 11 years of treatment. *J Thorac Cardiovasc Surg* 1986 Apr; 91(4):604-9.
5. Dragomir P Zubac, Leif Bostad, Tomas Seidal, Tore Wentzel-Larsen and Svein A Aucas. The prognostic relevance of interactions between venous invasion, lymph node involvement and distant metastases in renal cell carcinoma after radical nephrectomy. *BMC Urol* 2008; 8:19
6. Bustamante J, García Morán E, Bustamante, Soto de Prado D, Florez S. Cirugía cardíaca en el tratamiento del carcinoma de células renal con extensión a través de la vena cava. *Cir Esp* 2010; 87:182-4
7. Jibiki M, Iwai T, Inoue Y, Sugano N, Kihara K, Hyochi N, Sumamori M. Surgical Strategy for Treatment renal cell carcinoma with thrombus extending into the inferior vena cava. *J Vasc Surg* 2004; 39:829-35.
8. Kwon TW, Kim H, Moon KM, et al. Surgical treatment of Inferior Vena Cava Tumor Thrombus in Patients with Renal Cell Carcinoma. *J Korean Med Sci* 2010; 25:104-9
9. González-Fajardo JA, Fernández E, Rivera J, Pelaz A, González Zárate J, Álvarez JC, González E, Vaquero C. Transabdominal surgical approach in the management of renal tumors involving the retrohepatic inferior vena cava. *Ann Vasc Surg* 2000; 14:436-43.



SÍNDROME COMPARTIMENTAL ABDOMINAL EN CIRUGÍA VASCULAR: MANEJO Y REVISIÓN BIBLIOGRÁFICA

ABDOMINAL COMPARTMENT SYNDROME IN VASCULAR SURGERY: MANAGEMENT AND BIBLIOGRAPHIC REVIEW

Salvador R, Mengíbar L, Revilla A, Merino B, Gastambide MV, Brizuela JA, González Fajardo JA, Gutiérrez V, Carrera S, Vaquero C

Servicio de Angiología y Cirugía Vascular. Hospital Clínico Universitario de Valladolid. España.

PALABRAS CLAVE

Síndrome compartimental abdominal, cirugía vascular, aneurisma roto, presión intraabdominal, cierre temporal.

KEY WORDS

Abdominal compartment syndrome, vascular surgery, ruptured aneurysm, intraabdominal pressure, temporary closure.

RESUMEN

INTRODUCCIÓN. El síndrome compartimental abdominal (SCA) continúa siendo actualmente una complicación que asocia una importante morbi-mortalidad en el paciente vascular. El objetivo de nuestro trabajo es revisar la bibliografía científica para actualizar pautas de manejo del SCA y las consecuencias asociadas. **MATERIAL Y MÉTODOS.** Se realizó una revisión de la literatura científica de los últimos años que versa sobre el manejo diagnóstico y terapéutico del SCA además del abdomen abierto tras laparotomía descompresiva. Para ello se utilizó la base de datos de la National Library of Medicine (PubMed). El estudio se limitó a trabajos publicados en los últimos 10 años en inglés y español que dispusieran de abstract on-line. Las palabras clave introducidas para la búsqueda fueron abdominal compartment syndrome, vascular surgery, ruptured aneurysm. **RESULTADOS.** Con dichos parámetros de búsqueda aparecen 84 trabajos de los cuales, 46 de ellos hacen referencia directa o indirecta mientras que los 38 trabajos restantes fueron desechados por no ajustarse a la finalidad de la búsqueda. De los trabajos recogidos se analizaron detenidamente 16 de ellos, a los cuales se hace referencia en el artículo de acuerdo al orden de aparición. **CONCLUSIONES.** El paciente sometido a cirugía vascular abdominal presenta alto riesgo para desarrollar el SCA por ello se debería monitorizar la presión intraabdominal en el ingreso en la unidad de cuidados intensivos tras la cirugía. La descompresión quirúrgica debería reservarse para aquellos pacientes con SCA refractario al tratamiento médico intensificado, utilizando un sistema de cierre asistido por vacío (VAC) como primera elección siempre que fuera posible.

ABSTRACT

INTRODUCTION. The abdominal compartmental syndrome (SCA) is a complication that associates an important morbi-mortality in the vascular patient. The objective of our paper is to review the scientific bibliography in order to modernize rules of management of the SCA and the associated consequences. **MATERIAL AND METHODS.** We reviewed the scientific literature of the last years that deal with diagnosis and therapeutic of the SCA. We used the data base of the National Library of Medicine (PubMed). The study was limited to articles published in 10 last years, in English and Spanish language that they have an abstract on-line. The key words introduced for the search was abdominal compartment syndrome, vascular surgery, ruptured aneurysm. **RESULTS.** With these parameters we found 84 works, 46 of them makes direct reference to our aim while the 38 remaining works were discarded by not adjusting to the purpose of the search. 16 of them were analyzed. **CONCLUSIONS.** The vascular patient presents high risk in order to develop the SCA for it would be monitorized the intraabdominal pressure in the unit of intensive cares after the surgery. The surgical decompression should reserve for those patient with refractory SCA to the medical treatment, using a system of vacuum assisted closure (VAC) whenever it is possible.

INTRODUCCIÓN

El síndrome compartimental abdominal (SCA) continúa siendo actualmente una complicación que asocia una importante morbi-mortalidad en el paciente vascular. Este tipo de cirugía constituye la segunda causa de SCA tras la etiología

traumática. El término fue acuñado por Kron et al. en 1984 y su incidencia en el aneurisma de aorta abdominal roto (RAAA) varía entre 4-12% según las series dependiendo la determinación rutinaria o no de la presión intraabdominal (PIA) ⁽¹⁾. La utilización de la reparación endovascular (EVAR) urgente de

Correspondencia:
ROBERTO SALVADOR CALVO
Servicio de Angiología y Cirugía Vascular
Hospital Clínico Universitario
Avda. Ramón y Cajal s/n
47005 - Valladolid. España.

Tabla I

DEFINICIONES SEGÚN CONSENSO DE LA SOCIEDAD MUNDIAL DEL SÍNDROME COMPARTIMENTAL ABDOMINAL (2007)

- Presión perfusión abdominal (PPA)= PAM-PIA
- PIA normal en críticos = 5-7 mmHg
- Hipertensión intraabdominal: ≥ 12 mmHg
 - Grado I: 12-15 mmHg
 - Grado II: 16-20 mmHg
 - Grado III: 21-25 mmHg
 - Grado IV: > 25 mmHg
- Síndrome Compartimental Abdominal (SCA): PIA > 20 mmHg (\pm PPA < 60 mmHg) que asocia fracaso orgánico.
- SCA primario o secundario.

PAM, presión arterial media; PIA, presión intraabdominal.

RAAA no disminuye la incidencia de SCA. Según la literatura científica afecta al 17-20% ⁽²⁾ de EVAR RAAA. La mortalidad de esta complicación alcanza hasta el 60-70% según las series ⁽³⁾.

Un aspecto importante respecto a esta patología es la ambigüedad en la terminología utilizada en algunos de los trabajos publicados. Para unificar dicha terminología la Asociación Mundial del Síndrome Compartimental Abdominal estableció las definiciones pertinentes en la Conferencia Internacional de Expertos en Hipertensión Intraabdominal y Síndrome Compartimental Abdominal publicada en 2006 (Tabla I) ⁽⁴⁻⁶⁾. Se considera primario cuando la etiología de la HIA procede de la cavidad abdominopélvica mientras que es secundario cuando el origen se encuentra fuera de ella, sobre todo desde cavidad torácica.

La repercusión fisiopatológica del aumento de presión intraabdominal afecta a múltiples órganos con un aumento de mortalidad intrínseco; así la elevación diafragmática disminuye la complianza y capacidad vital las cuales inducen insuficiencia respiratoria. El aumento de PIA da lugar a hipoxia renal y disminución del filtrado glomerular además de disminución de la volemia y gasto cardiaco, esta repercusión implica insuficiencia renal. El sufrimiento isquémico de la mucosa intestinal puede favorecer alteraciones de la barrea mucosa aumentando el riesgo de sepsis. El aumento de resistencias periféricas y la disminución de la precarga pueden inducir el fallo cardiaco.

De los múltiples factores de riesgo generales de SCA que se han descrito (Tabla II), el paciente con RAAA suele presentar varios de ellos como politrasfusión, coagulopatía, cirugía abdominal, ventilación mecánica, hipotermia, infusión masiva de líquidos, índice de masa corporal mayor de 30, etc ^(4,7). En la reparación endovascular del RAAA los factores de riesgo de riesgo independientes son la utilización de balón de oclusión aórtica, reconversión urgente a dispositivo aortouniliaco, coagulopatía y politrasfusión ⁽⁸⁻¹⁰⁾.

Las manifestaciones clínicas derivan fundamentalmente de las alteraciones fisiopatológicas como la oliguria, el aumento de presiones ventilatorias, el aumento de presión intracraneal, el aumento de las resistencias periféricas, disminución del gasto cardiaco; sin embargo los dos signos guía habituales son el aumento de presión intraabdominal y la distensión abdominal.

Tabla IIa

FACTORES DE RIESGO DE SÍNDROME COMPARTIMENTAL ABDOMINAL

- Acidosis (pH $< 7,2$)
- Hipotermia ($<33^{\circ}\text{C}$)
- Politrasfusión (>10 U)
- Coagulopatía ($<33^{\circ}\text{C}$)
- Sepsis
- Bacteriemia
- Infección intraabdominal /absceso
- Peritonitis
- Fallo hepático / ascitis
- Ventilación mecánica
- Uso de PEEP
- Neumonía
- Cirugía abdominal (cierre fascial)
- Infusión masiva de líquidos ($> 5\text{ l} /24\text{h}$)

Tabla IIb

FACTORES DE RIESGO DE SÍNDROME COMPARTIMENTAL ABDOMINAL

- Gastroparesia / distensión gástrica/íleo
- Vólvulo
- Hemo/neumoperitoneo
- Traumatismo importante
- Quemaduras extensas
- IMC >30
- Tumores intra/retroperitoneales
- Decúbito prono
- Reparación de hernia masiva
- Pancreatitis aguda
- Laparotomía exploradora
- Laparoscopia con presiones elevadas
- Diálisis peritoneal

El objetivo de nuestro trabajo es revisar la bibliografía científica para actualizar pautas de manejo del SCA y sus consecuencias asociadas.

MATERIAL Y MÉTODOS

En el presente trabajo se realizó una revisión de la literatura científica de los últimos años que trate de forma directa o indirecta el manejo diagnóstico y terapéutico del SCA además del abdomen abierto tras laparotomía descompresiva. Para ello se utilizó la base de datos de la National Library of Medicine (PubMed). El estudio se limitó a trabajos publicados en los últimos 10 años en inglés y español que dispusieran de

Tabla III

SIGNOS RADIOLÓGICOS SUGESTIVOS DE SÍNDROME COMPARTIMENTAL ABDOMINAL

- Elevación diafragmática (95%).
- Ratio AP/LL > 0,8.
- Hemoperitoneo.
- Colapso de VCI.
- Colapso de venas renales.
- Perfusión hepática parcheada.
- Engrosamiento de pared gástrica.
- Distensión gástrica.

Ratio AP/LL, ratio de diámetro abdominal antero-posterior/lateral.

abstract on-line. Las palabras clave introducidas para la búsqueda fueron abdominal compartment syndrome, vascular surgery, ruptured aneurysm.

RESULTADOS

Con dichos parámetros de búsqueda aparecen 84 trabajos de los cuales, 46 de ellos hacen referencia directa o indirecta mientras que los 38 trabajos restantes fueron desechados por no ajustarse a la finalidad de la búsqueda. De los trabajos recogidos se analizaron detenidamente 16 de ellos, a los cuales se hace referencia en el artículo de acuerdo al orden de aparición.

DISCUSIÓN

La clínica es el punto inicial del manejo diagnóstico, así se estima que la exploración física presenta una sensibilidad y valor predictivo de 40-60%, lo cual limita su fiabilidad en la práctica habitual. Por ello y según el algoritmo propuesto por la Sociedad Mundial del Síndrome Compartimental abdominal, todo paciente que presente dos o más factores de riesgo junto con el ingreso en una unidad de cuidados intensivos o empeoramiento clínico evidente debería realizarse la moni-

rización de la PIA. Si la ésta se mantiene por encima de 12 mmHg, consideramos que el paciente presenta hipertensión intraabdominal e iniciaríamos el protocolo de manejo terapéutico. Si la PIA mantenida es inferior a 12 mmHg deberíamos observar al paciente y reevaluación del paciente si empeoramiento clínico⁽¹¹⁾.

Patel et al. describieron en un estudio retrospectivo la presencia de los signos radiológicos que se asociaban con mayor frecuencia al síndrome compartimental abdominal (Tabla III)⁽¹²⁾. Su limitación principal era la ausencia de grupo control.

Las líneas principales de manejo son la monitorización de la PIA, la optimización de la fluidoterapia y la función de los órganos intraabdominales, el tratamiento médico para reducir la PIA y evitar las consecuencias de hipertensión intraabdominal, y la rápida descompresión quirúrgica ante la HIA refractaria.

Cuando un paciente presenta hipertensión intraabdominal se debe iniciar tratamiento médico con la finalidad de disminuir la PIA (mejorando la complianza de pared abdominal, evacuando contenido intraluminal, eliminando líquido intraabdominal y disminuir el balance hídrico positivo). Si a pesar de ese tratamiento médico, la PIA es de 20 mmHg o mayor junto con fracaso orgánico podemos establecer el diagnóstico de síndrome compartimental abdominal. Ante este diagnóstico es preciso intensificar el tratamiento médico, si no conseguimos el descenso de la PIA, debemos plantear la rápida descompresión quirúrgica mediante laparotomía media y cierre utilizando métodos de cierre temporal. El manejo de un abdomen abierto asocia una mortalidad de 30%⁽¹³⁾. Siguiendo las recomendaciones de la SMSCA, sólo cuando se mantengan presión PIA menor de 20 mmHg y PPA mayor de 60 mmHg podríamos plantear el cierre abdominal definitivo.

Según Kimball et al. aquellos pacientes con varios factores de riesgo en los que demora el cierre abdominal presentan una mayor supervivencia a medio corto y largo plazo⁽¹⁴⁾.

Existen múltiples métodos de cierre temporal descritos en la bibliografía con resultados muy variables según las series tanto en porcentaje de mortalidad como en tasa de cierre con éxito y complicaciones (absceso abdominal y fístula entérica). El método que presenta un mejor perfil de éxito y seguridad es el sistema asistido por vacío (VAC). Resumimos los resultados de las series en la Tabla IV^(6, 15, 16).

Tabla IV

MÉTODOS DE CIERRE ABDOMINAL TEMPORAL (CAT)

CAT	Nº SERIES PUBLICADAS	AÑOS	N	MORTALIDAD (%)	CIERRE (%)	ABSCESO (%)	FÍSTULA (%)
VAC	8	03-07	214 (26)	20	62,5	2,6	2,9
Vacuum pack	15	95-07	1186 (79)	30,8	53,3	4,1	5,7
"Artificial burr"	4	90-07	180 (45)	28,5	69,5	3,0	2
Malla	16	83-04	1176 (73)	28,8	37,6	2,1	5,5
Cremallera	7	91-01	135 (19)	31,4	38	5,8	13,8
Bolsa de Bogotá	3	01-07	109 (36)	30,6	42,6	6	0
Cierre cutáneo	2	92 y 01	101 (50)	32,5	57	-	-
Suturas dinámicas	1	2001	13	23	85	-	-

N, número total de pacientes incluidos en el total de las series (media por serie). Cierre, tasa de cierre demorado con éxito.

Se recomienda mantener una PPA mayor de 60 mmHg en pacientes con HIA/SCA (grado de recomendación 1C). La sedación y la analgesia potencialmente pueden disminuir la presión intraabdominal aunque no es posible establecer recomendación por la falta de evidencia científica. Se recomienda (grado 2C) el uso de bloqueo neuromuscular en casos leves-moderados para aumentar la complianza abdominal. En lo relativo a la fluidoterapia existe evidencia grado 1 para la monitorización de volumen infundido (grado 1B) y el uso de cristaloideos hipertónicos y coloides (grado 1C). En los casos de HIA moderada-severa, existe evidencia de la influencia negativa de la posición elevada de la cabecera del paciente (grado 2C). En aquellos pacientes con fluido intraabdominal susceptible de evacuación percutánea como es la sangre o absceso deberíamos plantearla. La opción quirúrgica urgente mediante laparotomía descompresiva debemos plantearla en pacientes con HIA/SCA refractarios a tratamiento médico. Es necesario valorar la ulterior necesidad de descompresión en pacientes de alto riesgo antes de abandonar el área quirúrgica⁽¹¹⁾.

CONCLUSIONES

El paciente sometido a cirugía vascular abdominal presenta una serie de factores que lo convierten en un paciente de alto riesgo para desarrollar el SCA, por ello y de acuerdo con lo expuesto anteriormente, se debería monitorizar la presión intraabdominal en el ingreso en la unidad de cuidados intensivos tras la cirugía. Debemos destacar la importancia de las medidas preventivas y el tratamiento médico. La descompresión quirúrgica debería reservarse para aquellos pacientes con SCA refractario al tratamiento médico intensificado, utilizando un sistema de cierre asistido por vacío (VAC) como primera elección siempre que fuera posible.

BIBLIOGRAFÍA

1. Choi JY, Burton P, Walker S, Ghane-Asle S. Abdominal compartment syndrome after ruptured abdominal aortic aneurysm. *ANZ J Surg* 2008 Aug;78(8):648-53.
2. Mehta M, Taggart J, Darling RC 3rd, Chang BB, Kreienberg PB, Paty PS, Roddy SP, Sternbach Y, Ozsvath KJ, Shah DM. Establishing a protocol for endovascular treatment of ruptured abdominal aortic aneurysms: outcomes of a prospective analysis. *J Vasc Surg* 2006 Jul;44(1):1-8; discussion 8.
3. Meldrum DR, Moore FA, Moore EE, Franciose RJ, Sauaia A, Burch JM. Prospective characterization and selective management of the abdominal compartment syndrome. *Am J Surg* 1997 Dec;174(6):667-72; discussion 672-3.
4. Malbrain ML, Cheatham ML, Kirkpatrick A, Sugrue M, Parr M, De Waele J, Balogh Z, Leppäniemi A, Olvera C, Ivatury R, D'Amours S, Wendon J, Hillman K, Johansson K, Kolkman K, Wilmer A. Results from the International Conference of Experts on Intra-abdominal Hypertension and Abdominal Compartment Syndrome. I. Definitions. *Intensive Care Med* 2006 Nov;32(11):1722-32.
5. Kirkpatrick AW, De Waele JJ, Ball CG, Ranson K, Widder S, Laupland KB. The secondary and recurrent abdominal compartment syndrome. *Acta Clin Belg Suppl* 2007;(1):60-5.
6. Ganeshanatham G, Walsh SR, Varty K. Abdominal Compartment Syndrome In Vascular Surgery - A Review. *Int J Surg* 2010 Jan 11.
7. Zsolt J, Balogh, Karlijn van Wessel, Osamu Yoshino, Frederick A. Moore. Postinjury Abdominal Compartment Syndrome: Are We Winning the Battle?. *World J Surg* (2009) 33:1134-41.
8. Mehta M, Darling RC, Roddy SP, Fecteau S, Ozsvath KJ, Kreienberg PB, Paty PS, Chang BB, Shah DM. Factors associated with abdominal compartment syndrome complicating endovascular repair of ruptured abdominal aortic aneurysms. *J Vasc Surg* 2005 Dec;42(6):1047-51.
9. M. Björck, A. Wanhainen, K. Djavani, S. Acosta. The clinical importance of monitoring intraabdominal pressure after ruptured abdominal aortic aneurysm repair. *Scandinavian Journal of Surgery* 2008, 97: 183-90.
10. Karkos CD, Harkin DW, Giannakou A, Gerassimidis TS. Mortality after endovascular repair of ruptured abdominal aortic aneurysms: a systematic review and meta-analysis. *Arch Surg* Aug 2009; 144 (8):770-8.
11. Cheatham ML, Malbrain ML, Kirkpatrick A, Sugrue M, Parr M, De Waele J, Balogh Z, Leppäniemi A, Olvera C, Ivatury R, D'Amours S, Wendon J, Hillman K, Wilmer A. Results from the International Conference of Experts on Intra-abdominal Hypertension and Abdominal Compartment Syndrome. II. Recommendations. *Intensive Care Med* 2007 Jun;33(6):951-62.
12. Patel A, Lall CG, Jennings SG, Sandrasegaran K. Abdominal compartment syndrome. *AJR Am J Roentgenol* 2007 Nov;189(5):1037-43.
13. Kushimoto S, Yamamoto Y, Aiboshi J, Ogawa F, Koido Y, Yoshida R, Kawai M. Usefulness of the bilateral anterior rectus abdominis sheath turnover flap method for early fascial closure in patients requiring open abdominal management. *World J Surg* 2007 Jan;31(1):2-8; discussion 9-10.
14. Kimball EJ, Adams DM, Kinikini DV, Mone MC, Alder SC. Delayed abdominal closure in the management of ruptured abdominal aortic aneurysm. *Vascular* 2009 Nov-Dec;17(6):309-15.
15. Boele van Hensbroek P, Wind J, Dijkgraaf MG, Busch OR, Carel Goslings J. Temporary closure of the open abdomen: a systematic review on delayed primary fascial closure in patients with an open abdomen. *World J Surg* 2009 Feb;33(2):199-207.
16. Donald E Barker, John M Green, Robert A Maxwell, Philip W Smith, Vicente A Mejia, Benjamin W Dart, Joseph B Cofer, S Michael Roe, R Phillip Burns. Experience with Vacuum-Pack Temporary Abdominal Wound Closure in 258 Trauma and General and Vascular Surgical Patients. *J Am Coll Surg* 2007;204:784-793.



TRAUMATISMOS DE LA AORTA TORÁCICA

INJURIES OF THE THORACIC AORTA

Gutiérrez Alonso V, San Norberto E, Martín Pedrosa M, Cenizo N, Vaquero Puerta C

Servicio de Angiología y Cirugía Vascul. Hospital Clínico Universitario de Valladolid. España.

PALABRAS CLAVE

Aorta torácica, traumatismo, endovascular.

KEY WORDS

Injury, thoracic aorta, stent graft.

Correspondencia:

VICENTE GUTIÉRREZ ALONSO
Servicio de Angiología y Cirugía Vascul.
Hospital Clínico Universitario de Valladolid.
Avda. Ramón y Cajal s/n
47001-Valladolid. España.

RESUMEN

Los autores realizan una revisión sobre la rotura traumática de la aorta torácica, analizando diferentes aspectos que van desde la etiología, fisiopatología, clínica, diagnóstico y tratamiento.

ABSTRACT

The authors have a revision of the injury of thoracic aorta with a analysis of ethiology, phisiopathology, diagnosis, clinic and treatment.

INTRODUCCIÓN

Los traumatismos cerrados de aorta torácica suponen el 0,5 al 2% de los traumatismos torácicos de los pacientes que ingresan en urgencias. Esta patología conlleva una mortalidad muy alta, precisando un diagnóstico y un tratamiento precoz. Menos del 20% de los pacientes con lesión de aorta torácica sobreviven de la lesión inicial, el resto fallece en el lugar del accidente por la hemorragia. Del 20% que llegan con vida al hospital, morirán entre el 45 y el 75% a pesar del tratamiento.

ANATOMÍA AÓRTICA

La aorta torácica se extiende desde la salida de la válvula aórtica hasta el diafragma, distinguiéndose en este recorrido, varias partes:

- **Aorta torácica ascendente:** en el mediastino superior, es la porción de aorta a la salida del corazón, da dos ramas:
 - Arterias coronarias derecha e izquierda
- **Arco aórtico:** en su recorrido superior la arteria se transversal y camina hacia el mediastino posterior, da varias ramas importantes:
 - Tronco Braquiocefálico
 - Arteria Carótida común izquierda
 - Arteria Subclavia izquierda

- **Aorta torácica descendente:** en el mediastino posterior, se extiende desde la arteria subclavia izquierda hasta el diafragma, y da diversas ramas en su recorrido de menor importancia que en el arco aórtico:

- Arterias bronquiales, esofágicas, pericárdicas, medias-tínicas, intercostales y frénica superior.

Al producirse el traumatismo es importante destacar el papel del ligamento arterioso, que sujeta la cara cóncava inferior del arco aórtico a la arteria pulmonar izquierda.

PATOGENIA DE LA LESIÓN

El 90 % de estas lesiones, se producen por accidentes de tráfico con una edad media de este tipo de pacientes de alrededor de los 30 años. En muchos casos estas lesiones que se producen pueden cronificarse, siendo asintomáticas, hasta que con el paso de los años se presentan como aneurismas torácicos.⁽¹⁾

En general son lesiones por traumatismos cerrados, en los que hay una ruptura de la íntima arterial con una capa adventicia intacta.

Un 10% de estas lesiones, sucede por traumatismos penetrantes, en esos casos se produce una transacción total o parcial de la aorta, e incluso existe la posibilidad de producción de una fistula aorto-esofágica o aorto-bronquial.

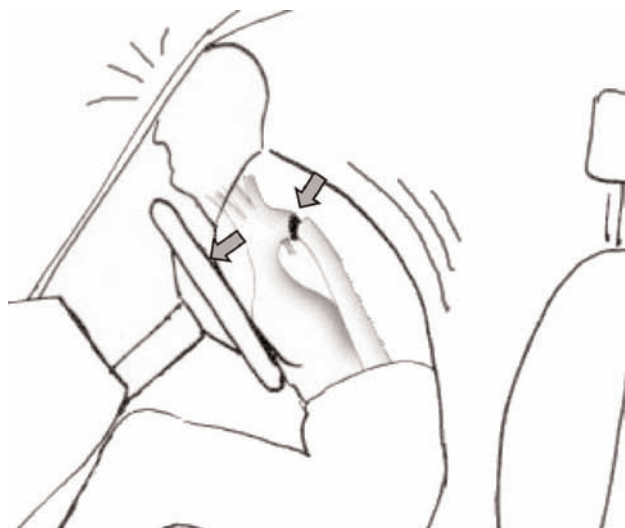

Figura 1.-

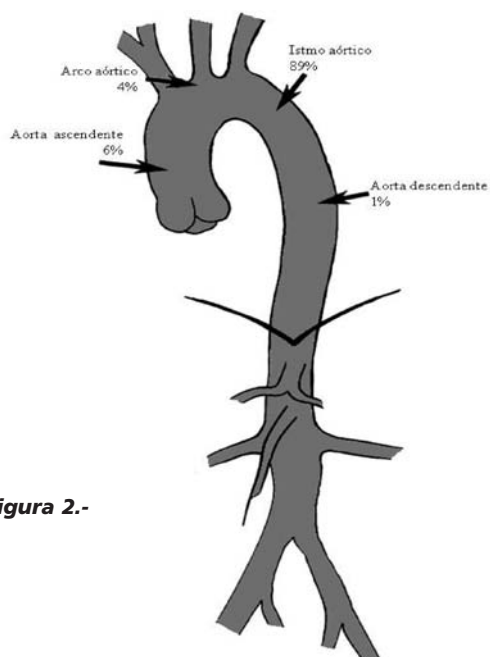


Figura 2.-

Mecanismo de estas Lesiones:

- El mecanismo fundamental de estas lesiones es la producción de una desaceleración brusca anteroposterior o lateral que se producen en los accidentes de tráfico, la aorta ascendente y el arco se desplazan, mientras que el istmo y la aorta torácica descendente permanecen fijas, por su unión con las arterias intercostales y subclavia izquierda. Y tejido conectivo (Figura 1).
- Desaceleración vertical brusca que se produce en las caídas desde más de 4 metros de altura. (2)

En ambas causas la zona del istmo aórtico es la zona de menor resistencia y es ahí donde se producen el 90% de estas lesiones (Figura 2) (3,4).

- Compresión ósea aórtica entre los cuerpos vertebrales y el esternón por un impacto frontal
- Aplastamiento del tórax

- Heridas penetrantes (arma blanca), que dada la anatomía del tórax y de la aorta torácica, suelen asentar en la aorta torácica ascendente.
- En la actualidad existe un mecanismo de producción de estas lesiones que va aumentando su frecuencia y se debe al uso cada vez mayor de catéteres centrales tanto venosos como arteriales.

Estos mecanismos provocan lesiones intimales o flaps que pueden dar lugar a disecciones aórticas o bien pseudoaneurismas agudos o crónicos, cuando persiste la capa adventicial, cuando esta se afecta, es cuando se produce la rotura aórtica completa.

La aorta se coloca entre dos segmentos fijos: el arco aórtico que se ancla con los vasos del cuello incluyendo la arteria subclavia izquierda, y la aorta torácica descendente que se fija en el tórax por el ligamento arterioso y por los vasos intercostales. La parte móvil de la aorta, la parte distal del arco y la parte más proximal de la descendente, queda sólo vagamente fijada a la pared torácica por la pleura parietal. Con la desaceleración, las partes móviles van hacia delante, hasta la parte más anterior hasta que se produce la rotura total o parcial de la aorta (5).

La disección traumática longitudinal a lo largo de la aorta, se ha producido en muy raras ocasiones.

DIAGNÓSTICO

Cuando un paciente llega al servicio de Urgencias y existe la posibilidad de rotura aórtica, hay que considerar primero la situación clínica del paciente. Sólo si el paciente está en situación hemodinámicamente estable se pueden plantear posibles métodos diagnósticos.

Los signos clínicos y síntomas faltan con frecuencia en estos pacientes. Un alto índice de sospecha, es muy importante para el diagnóstico de las lesiones aórticas, que se deben sospechar siempre que haya existido un traumatismo torácico de alta energía. Por otra parte los hallazgos clínicos se ven oscurecidos por la presencia de otros signos del resto de las lesiones, tales como traumatismo craneo-encefálico o hemorragia abdominal masiva.

1.- Radiografía de Tórax. Es la exploración más utilizada inicialmente para diagnóstico de rotura aórtica en pacientes con una historia de traumatismo brusco. Da solamente datos indirectos producidos por la existencia del hematoma mediastínico. Pero hay que tener en cuenta que la rotura aórtica es la responsable de este hematoma en el 20% de los casos, ya que este puede producirse por daño de otros vasos, por fractura esternal, vertebral o costal (6).

Existen muchos signos descritos, pero sólo 3 de ellos tienen una elevada sensibilidad:

- Ensanchamiento mediastínico a la altura del botón aórtico de más de 8 cm.
- Relación mediastino – tórax superior: 0,25
- Ocupación de la ventana aortopulmonar.

Sin embargo ningún signo o grupo de ellos tiene suficiente especificidad. El ensanchamiento puede ser producido por sobrecarga de líquidos y magnificación mediastínica en la placa en supino, y la elongación aórtica puede existir en un paciente hipertenso, o por grasa o adenopatías. Estas alteraciones radiográficas pueden estar ausentes en la evaluación inicial.

La radiografía de tórax tiene una sensibilidad del 90%, una especificidad del 25% y un valor predictivo negativo del 95% aunque no permite un diagnóstico definitivo de rotura aórtica (Figura 3).

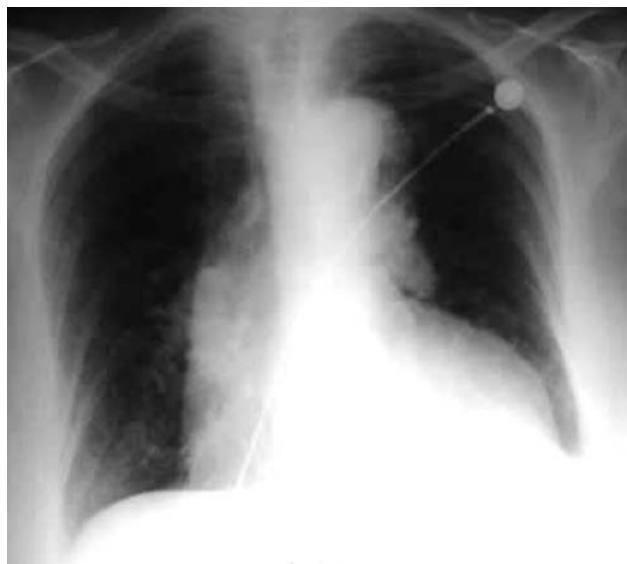

Figura 3.- Rx de tórax con ensanchamiento mediastínico.

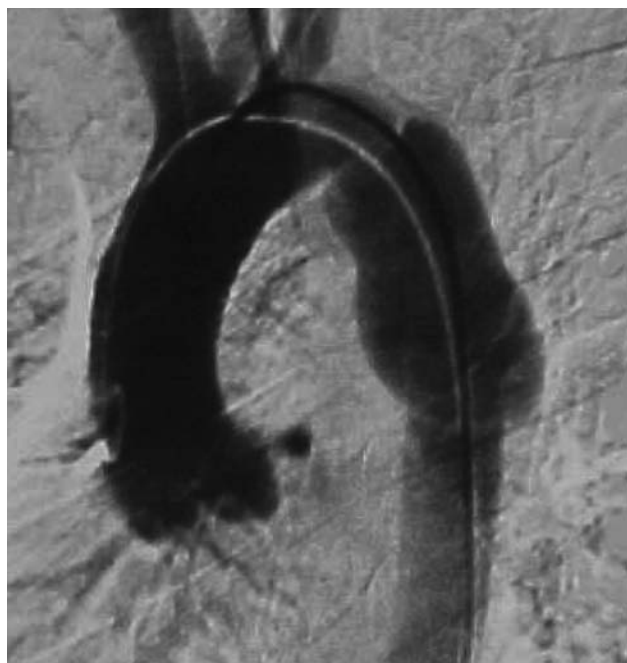


Figura 4.- Arteriografía de la aorta torácica que muestra alteración el aumento del calibre a partir de la subclavia izquierda.

2.- **Angiografía.** Es una técnica invasiva, que ha sido considerada como la prueba de referencia. Se debe realizar en función de una sospecha clínica, la existencia de mecanismos de rotura y la radiografía de tórax positiva.^(7,8)

Sólo muestra alteraciones relacionadas con la irregularidad o discontinuidad de la luz aórtica y tiene una sensibilidad del 96% y especificidad del 98% presentando falsos negativos relacionados con la técnica y falsos positivos relacionados con remanentes del ductus y placas ulceradas (**Figura 4**).

3.- **Angio TAC.** Esta prueba permite la valoración de signos directos de rotura aórtica como son hematoma intramural,

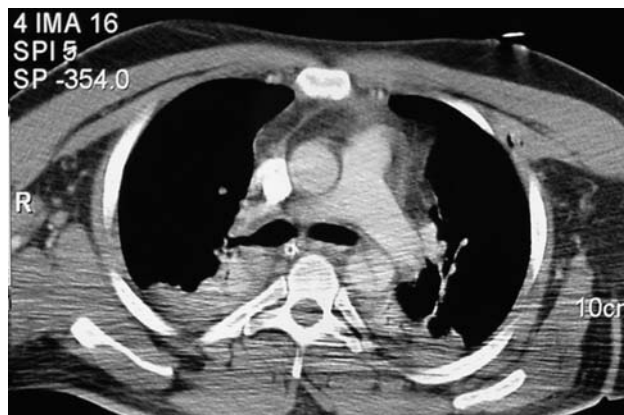

Figura 5.- Imagen axial de TAC en paciente con trauma torácico que muestra alteración del contorno de aorta descendente y marcado hematoma mediastínico.

flaps intimaes, disecciones, irregularidades del contorno y pseudoaneurismas. Así como valoración de datos indirectos como el hematoma mediastínico y de otras estructuras (**Figura 5**)^(9,10).

Las imágenes de MIP, MPR ó 3D dan una información prácticamente de la calidad de una angiografía sin ser una prueba invasiva como ésta.

Presenta una sensibilidad / especificidad / exactitud del 96 / 99 / 99 y el hallazgo de una aorta de contorno normal sin hematoma tiene un valor predictivo negativo del 99,9%.

Puede haber falsos negativos por problemas de técnica y algún falso positivo por artefactos respiratorios, movimientos, persistencia remanente del ductus o placas ulceradas.

El TAC podría ser la única prueba necesaria para realizar el diagnóstico y programar el tratamiento (**Esquema 1**).

4.- **Ecografía transesofágica.** Es una técnica semiinvasiva, rápida, que se hace a la cabecera del paciente incluso en quirófano mientras el paciente es operado por otra patología. Es muy útil en un paciente inestable⁽¹¹⁾.

Con esta prueba se pueden valorar alteraciones intraluminales como flaps, pseudoaneurismas o hematomas subintimales y de una forma indirecta valora la existencia de hematoma mediastínico. Su sensibilidad y especificidad son altas, del 91% y del 98% para lesiones del istmo aórtico. En muchas ocasiones es fundamental no para confirmar un diagnóstico, sino para controlar su tratamiento.

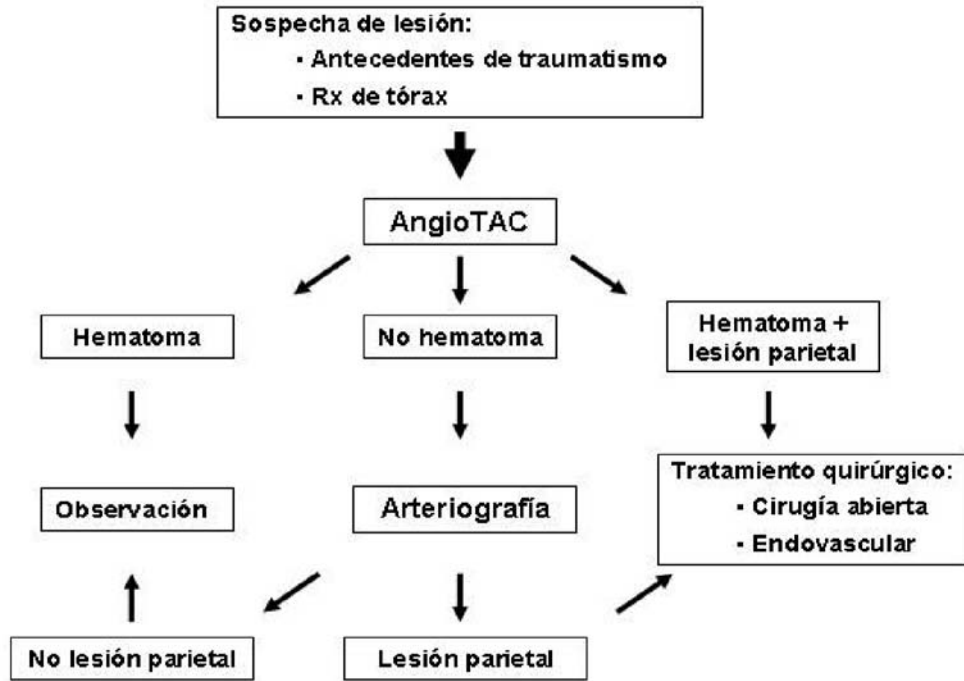
La calidad de la exploración es operador dependiente y no se debe de realizar en casos de trauma facial severo o fractura cervical (**Figura 6**).

Sin hematoma la posibilidad de existencia de lesión aórtica prácticamente no existe, con hematoma y comprobación de dicha lesión, el paciente debe de ir a quirófano. Sólo en casos dudosos de hematoma mediastínico sin lesión aórtica visible se puede considerar en la actualidad la posibilidad de angiografía, debido a esto esta prueba se limita entre un 5-10% de las sospechas de rotura aórtica.

La gravedad de la lesión aórtica la podemos clasificar en función de los hallazgos de angio TAC de esta forma: (**Esquema 2**)⁽¹²⁾.

- Grado 1. Aorta normal, con o sin hematoma mediastínico.
- Grado 2. Mínima lesión aórtica (trombo, pseudoaneurisma, flap). Con o sin hematoma paraórtico asociado. Este

Algoritmo diagnóstico en los traumatismos de aorta torácica



Esquema 1.- Algoritmo diagnóstico-tratamiento.

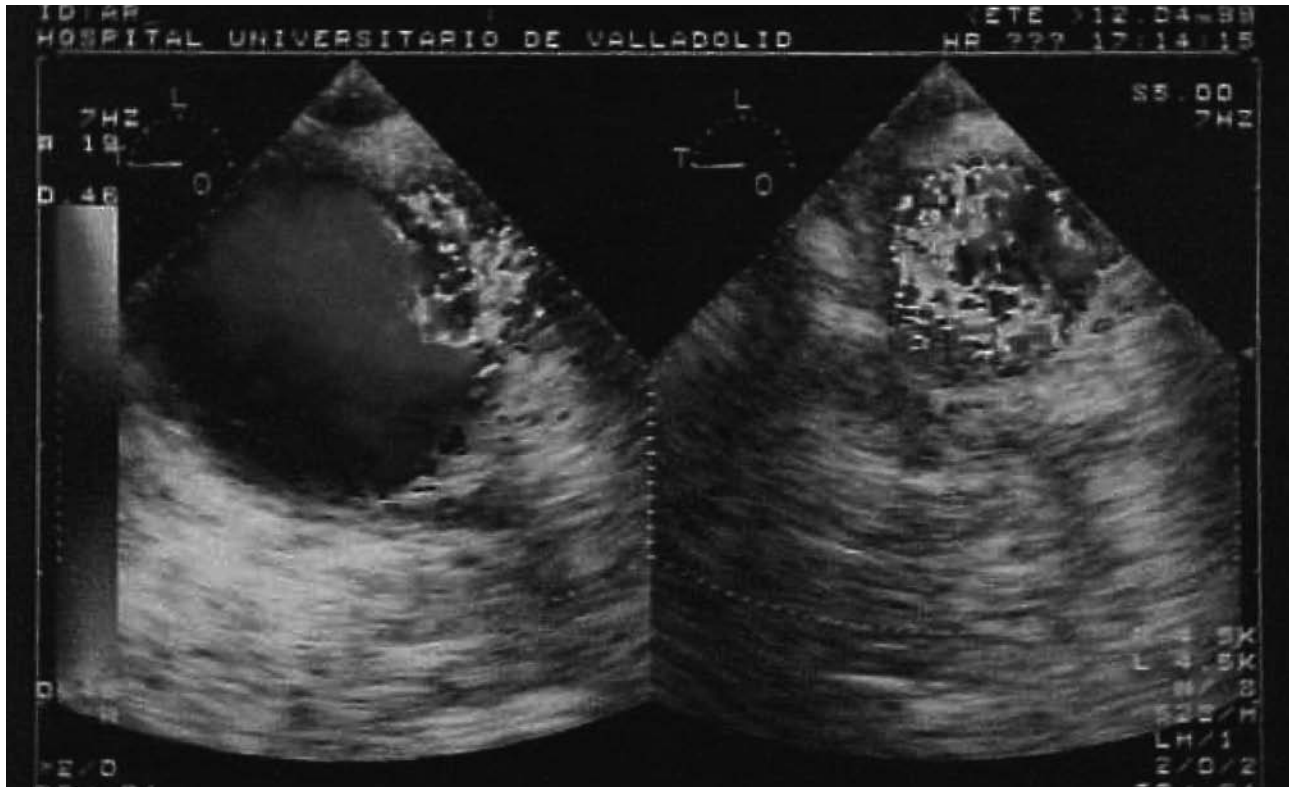

Figura 6.- Ecografía transesofágica en paciente con traumatismo torácico que muestra la zona de intima desgarrada.

Clasificación de las lesiones aórticas

Grado I	Aorta Normal	No Hematoma Hematoma	Tratar otras lesiones Ver columna y esternón
Grado II	Mínima Lesión aórtica	Pseudo<1 cm Trombo-flap No hematoma + Hematoma periaórtico	IVUS, Control TAC Angiografía. <u>Toracotomía</u>
Grado III	Lesión limitada aorta	Pseudo>1 cm Sin afectación arco Con afectación	Cirugía <u>Endovascular</u> Cirugía abierta
Grado IV	Rotura aórtica	Pseudo irregular Hematoma me- <u>diastínico</u>	Cirugía <u>endovascular</u> o abierta < 2 horas

Esquema 2.- Clasificación de las lesiones aórticas.

grupo puede requerir otros métodos diagnósticos. La toracotomía exploradora se utilizaba antes en casos extremos como último método diagnóstico.

- Grado 3. Lesión limitada a aorta. Pseudoaneurisma mayor de 1 cm asociado a hematoma paraaórtico. Cuando afecta al arco aórtico requiere cirugía, que en la actualidad puede ser híbrida entre cirugía abierta y endovascular, si no afecta al arco, puede considerarse tratamiento endovascular, cirugía abierta o médico conservador.
- Grado 4. Rotura aórtica. Existe un pseudoaneurisma irregular asociado a flap intimal o trombo, siempre hay hematoma paraaórtico. Requiere tratamiento quirúrgico abierto o endovascular urgente.

TRATAMIENTO

A. EVALUACIÓN INICIAL DEL PACIENTE Y SU MANEJO

Estos pacientes suelen ser hemodinámicamente muy inestables, y este control como el de las vía aérea es lo primero a realizar

De forma urgente, la realización de una toracotomía por inestabilidad del paciente no es frecuente que haya que realizar.

Si conocemos el tipo de traumatismo recibido, y la forma nos puede orientar sobre la estrategia a seguir, pues ya sea de una forma u otra variará el asentamiento de la lesión.

B. TRATAMIENTO CONSERVADOR

En pacientes muy graves, con inestabilidad hemodinámica, lesiones cerebrales severas, politraumatismo severos inestables, hipotermia, coagulopatías o por el contrario pacientes con lesiones aórticas mínimas o no evidenciadas por completo con las pruebas diagnósticas, es posible el ingreso en una unidad de vigilancia intensiva, para tener monitorizado al paciente e tensiones arterial bajas utilizando drogas tipo ,-bloqueantes o nitroprusiato. En nuestro caso creemos más interesante que la unidad

de vigilancia intensiva sea una unidad de reanimación postquirúrgica, que una unidad de vigilancia intensiva al uso⁽¹³⁾.

C. TRATAMIENTO QUIRÚRGICO

Se indica de forma urgente cuando la estabilidad hemodinámica es incontrolable, o por el tubo de toracotomía se evidencia una hemorragia masiva, o por existencia de un hematoma mediastínico en expansión^(14,15).

En el momento actual, el tratamiento de elección, al menos de entrada es endovascular, (TEVAR) dando igual la situación de la lesión. Si la lesión afecta al istmo, puede ser necesario la realización de cirugía híbrida, con algún tipo de revascularización de troncos supraaórticos, y pudiendo de esta forma llegar más proximalmente con la endoprótesis.

Existen varios tipos de endoprótesis que se pueden utilizar en la actualidad, unas con la posibilidad de tener un primer stent libre de tela (free-flow) como la prótesis Captivia® (Medtronic®) o la Relay® (Bolton®) o sin stent libre como la prótesis Evolve® (Cook®) o la Tag® (Gore®).

En lesiones de aorta torácica descendente lo ideal es tener una zona sana de al menos 15 mm. Para poder realizar un sellado correcto de la lesión, pero podemos avanzar con la endoprótesis hasta el nacimiento de la arteria subclavia izquierda, e incluso ocluirla para lograr este sellado. En la actualidad el tema es controvertido, se pensaba que no había que revascularizar esta arteria, excepto en contadas ocasiones como pacientes con revascularización coronaria, con arteria mamaria izquierda, o pacientes cuya mano izquierda era predominante, en la actualidad conocemos la existencia de posibles lesiones isquémicas cerebrales, ante el cese de flujo de la arteria vertebral, e incluso de lesiones medulares, cuando realizamos la oclusión de esta arteria, pero si seguimos las SVS Practice Guidelines (2009)⁽¹⁶⁾, en su recomendación 3, dice: En pacientes que precisen un TEVAR urgente por síndromes aórticos agudos, en los que sea necesario cubrir el ori-

gen de la ASI, se sugiere que la decisión de revascularización debe ser adaptada en cada paciente según la anatomía, urgencia y disponibilidad de cirujanos expertos. (Evidencia Grado 2, Nivel C).

Cuando la lesión alcanza el tronco braquiocefálico, o carótida izquierda aquí si tenemos que realizar una revascularización, y realizarla antes del sellado de la lesión aórtica.⁽¹⁷⁾

Si la lesión afecta solo a la arteria carótida izquierda, la revascularización debe de ser la más sencilla posible, dada la premura de tiempo existente ante la urgencia, un by-pass carótido-carotídeo con dacron, en situación pretraqueal, con ligadura del tronco proximal de la arteria carótida izquierda.

Si la lesión alcanza la salida del tronco braquiocefálico, existen dos posibilidades para revascularizar los troncos supra-aórticos, la primera, la más completa, que implica un mayor riesgo y tiempo para realizarla, que en situaciones de urgencia, puede no existir, consiste en practicar de una esternotomía, clampaje tangencial en la zona lateral de la aorta ascendente y realizar un by-pass bifurcado desde la aorta hasta tronco braquiocefálico y carótida izquierda, y a continuación podemos realizar un despliegue de la endoprótesis, sellando hasta la zona anastomótica.⁽¹⁸⁾

Existe una otra posibilidad más rápida y con una menor morbilidad, aunque en la actualidad no está suficientemente contrastada, consiste en revascularizar el tronco braquiocefálico, mediante la técnica de "chimenea", es decir introduciendo una prótesis desde la arteria carótida derecha, que caminará en paralelo con la endoprótesis torácica desde el arco aórtico hasta la aorta torácica ascendente, sobrepasando en un centímetro al comienzo de la endoprótesis torácica, previamente se debe de realizar un by-pass carótido-carotídeo. De esta forma se realiza un sellado completo del arco aórtico

La última posibilidad es que la lesión alcance la aorta torácica ascendente, en este caso en tratamiento endovascular hay que pensarlo al revés, se introduce la endoprótesis hacia la zona ascendente y si se necesita aumentar la zona de sellado, se realiza un by-pass, carótido-carotídeo, que en este caso es de izquierda a derecha, hay que ligar la carótida derecha, y aquí si es más necesaria la revascularización de la arteria subclavia derecha, aunque esta se puede hacer posteriormente.⁽¹⁹⁾

Teniendo en cuenta la anatomía de la aorta torácica ascendente, hay que tener muy en cuenta la longitud del dispositivo que utilizamos, pues si es excesiva podemos ocluir de forma no intencionada las arterias coronarias o la arteria carótida izquierda, que es la que nos mantendrá el flujo cerebral. En la actualidad solo existe una endoprótesis, con una longitud un poco menor, que es Evolve® (Cook®), que puede ser solo de 80 mm.

El tratamiento endovascular presenta problemas importantes en pacientes jóvenes, cuyos diámetros aórticos no son excesivos y con paredes arteriales sanas. En la actualidad ya existen algunos dispositivos, que van adecuando su tamaño, al de estos posibles pacientes, pero además con el transcurso del tiempo hemos aprendido al menos dos cosas: o no utilizamos un dispositivo con stent libre, pues este stent, se clavará en la pared arterial y puede producir con el tiempo un decúbito en la pared y provocar una nueva hemorragia o una fistula aortobronquial, o realizamos un tratamiento más agresivo e introducimos el dispositivo endoprótesis, mucho más proximalmente hacia la zona del arco aórtico, evitando la zona del ángulo entre aorta descendente y arco aórtico.⁽²⁰⁾

Por este motivo existen autores que piensan que el tratamiento endovascular en estos pacientes fundamentalmente, puede ser una forma de tratamiento de la urgencia, y que posteriormente hay que realizar un tratamiento quirúrgico convencional. Otro motivo para que este tratamiento no sea definitivo es la posibilidad de existencia de disparidad de tamaños entre el calibre de la aorta y el de los dispositivos fundamentalmente en esta zona angulada, aunque en la actualidad, los tamaños han llegado a 22 mm, existe la posibilidad de que el dispositivo en aortas jóvenes con un calibre reducido puedan producir a la larga un decúbito en la pared arterial, e incluso en la pared del esófago.

El tratamiento quirúrgico abierto urgente, en la actualidad ha pasado a ser una segunda opción, en general hay dos tipos de técnicas que podremos realizar, la sutura simple de la herida arterial o la interposición de un injerto de dacron. Los tiempos medios de clampaje aórtico están entre 30 y 40 minutos, con una mortalidad del 10-20%⁽²¹⁾.

La morbilidad por complicaciones fundamentalmente neurológicas es importante, la paraplejia aparece en un 12% de pacientes y la paraparesia en un 6%. Incluso puede existir lesión del nervio recurrente, en un 10%.

Para realizar un tratamiento quirúrgico adecuado es preciso tener preparado el sistema de autotransfusión en quirófano ya que los sangrados en estas cirugías son importantes y la vida del enfermo puede depender de esto, el campo quirúrgico que dispongamos debe de ser amplio, desde el cuello hasta las rodillas, ante la posibilidad de sangrados, fracturas o lesiones de otras estructuras, debiendo evitarse los cambios bruscos de tensión arterial durante el proceso anestésico.

Vías de abordaje

Cuando el paciente se encuentra inestable, el índice de gravedad es elevado y en este caso la incisión estándar es la toracotomía antero-lateral izquierda, teniendo al paciente en posición de decúbito supino. Si el paciente se encuentra estable, el estudio TAC nos orientará al tipo de incisión a realizar según la lesión visualizada.⁽²²⁾

Lesiones Aorta Ascendente y Arco Aórtico

Hay que realizar una cirugía asistida por bypass cardiopulmonar total, interponiendo una prótesis o parche, tras identificación de la zona traumatizada. La mortalidad de estos pacientes puede alcanzar el 50%.

El abordaje se realiza por una esternotomía media, que podemos extender al cuello si existe una sospecha o evidencia de traumatismos de los troncos supraaórticos. Si la lesión existente es sencilla se puede intentar la sutura simple de la herida, pero ante lesiones complejas, es imprescindible la cirugía con asistencia circulatoria.

Lesiones del Tronco Braquiocefálico

En estas lesiones es imprescindible un control proximal del arco, por lo tanto la vía de abordaje más adecuada es una esternotomía media ampliada hacia una incisión cervical derecha.

La reparación del traumatismo puede ser como en el caso anterior de sutura de la herida o más frecuentemente colocando un parche de dacron, o realizando un bypass desde aorta ascendente sana hasta la bifurcación carótido subclavia utilizando una prótesis de dacron de 10 mm.

No suele ser necesario que se utilice asistencia circulatoria, hipotermia o anticoagulación. Si existe lesión concomitante de vena innominada se puede proceder a ligarla.

Lesiones de Aorta Descendente

Estas lesiones se asocian a otro tipo de lesiones, por lo que es imprescindible una evaluación completa de estas lesiones existentes en el paciente, para establecer prioridades. Si el hematoma torácico permanece estable y lesiones abdominales en cambio son inestables, primero es necesario realizar una laparotomía exploradora, si por el contrario hay un hematoma torácico en expansión la toracotomía se debe de realizar en primer lugar.

La vía de abordaje se realiza por el cuarto espacio intercostal izquierdo en posición de decúbito lateral izquierdo, de esta forma se aborda con mayor facilidad la zona del ligamento arterioso, que es la zona más frecuente de ruptura aórtica y nos permite revisar la aorta cercana al hiato diafragmático, para controlar posibles lesiones en este frecuente asentamiento de las mismas.

Se practica un control proximal de la aorta, control de la arteria subclavia izquierda y de la arteria carótida primitiva izquierda, cuidando no lesionar el nervio laríngeo recurrente izquierdo.

Se practica un clampaje directo con reconstrucción de la zona dañada mediante sutura directa o interposición de injerto.

Puede ser interesante mantener una hipotensión farmacológica durante el clampaje, o bien shunts pasivos de derivación subclavio femorales.

La utilización de asistencia circulatoria completa en estos casos no se debe de realizar.

En general el mayor problema de este tipo de lesiones es la existencia de un gran hematoma mediastínico que nos obliga a llegar a la aorta a través de él. Hay que ser cuidadosos con las ligaduras de ramas arteriales, sobre todo de arterias intercostales, sobre todo si estamos cercanos al diafragma pues existe la posibilidad de alterar la irrigación medular.

La existencia de este hematoma es uno de los motivos más importantes para realizar el tratamiento endovascular, en lugar del abierto, por el aumento de complicaciones y de complejidad que este representa.

Durante la intervención es necesario comprobar la integridad del esófago por si necesita así mismo reparación.

Ya se ha comentado que la mortalidad de estos traumatismos cerrados de aorta torácica descendente se encuentra alrededor del 25%, esta cifra aumenta cuando el traumatismo es multisistémico, siendo la lesión asociada más temida la paraplejía.

Cuando utilizamos asistencia circulatoria completa existe un aumento de la mortalidad debido a la anticoagulación necesaria para esta técnica que provoca grandes hemorragias cerebrales, abdominales o retroperitoneales, el uso de bombas centrifugas sin heparinización pueden ser una alternativa, aunque la bibliografía nos indica que existen similares tasas de mortalidad y paraplejía indistintamente al uso de las diferentes técnicas expuestas.

Mejor que las técnicas de circulación asistida, o los bypass pasivos desde subclavia izquierda, si la urgencia del paciente nos lo permite, es la realización de un bypass axilar derecho a femoral, externo, que se retira después de la intervención, con ello se consigue una mejor irrigación distal, siempre con miras a evitar las complicaciones neurológicas.

La etiología de la paraplejía es diversa, hay relación directa entre el tiempo de clampaje aórtico superior a los 30-40

minutos y la extensión de éste y por tanto con la extensión de la lesión aórtica, siendo la extensión la causa más importante.

Sin embargo no hay diferencias relacionadas con el tipo de la técnica utilizada, el tipo de asistencia circulatoria y la incidencia de paraplejía, que en esta cirugía es del 10%, mientras que con la realización de técnicas endovasculares la tasa de paraplejía se encuentra entre 1-2%.

DISCUSIÓN

El tratamiento de estos pacientes puede realizarse de forma inmediata o diferida, incluso al cabo de varios meses, según sea la evolución del mismo. Escoger el momento de la intervención es muy importante para lograr unos buenos resultados. En general en estos pacientes hay una alta incidencia de lesiones asociadas en otras áreas que en muchas ocasiones requieren un tratamiento urgente previo. Lo ideal, si es posible es demorar la intervención alrededor de 2 semanas⁽²³⁾.

El tratamiento endovascular de estas lesiones puede dar unos excelentes resultados, si bien hay que tener en cuenta una serie de factores, de los que el más importante es el tamaño de los vasos a tratar y el de su punto de entrada. Dado que muchos de estos pacientes son jóvenes, la zona aórtica de sellado puede tener un calibre excesivamente pequeño, comparado con el de los dispositivos que podemos utilizar, y por otra parte los vasos femorales, que nos permitirán la introducción de los mismos, pueden así mismo tener un calibre inapropiado y tener la necesidad de realizar el acceso a través de las arterias ilíacas.

Cuando la intervención la realizamos de forma diferida la anticoagulación preoperatoria no supone ningún aumento de posibles hemorragias ya que hablamos en ese momento de un paciente estable y con el resto de las lesiones ya tratadas. La anticoagulación, es en muchos casos necesaria, ya que hablamos de pacientes jóvenes, susceptibles a espasmos y a posibles lesiones de la pared arterial, o pacientes mayores con lesiones arterioscleróticas ya instauradas⁽²⁴⁾.

Si hablamos de tratamiento realizado de forma urgente, la oclusión de la arteria subclavia izquierda, se puede llevar a cabo, sin revascularización previa, cuando el tratamiento lo realizamos de forma diferida con el paciente estable, puede haber una **recomendación** de si realizar de forma previa esta revascularización para evitar de forma más activa la aparición de paraplejas^(25,26).

Un punto importante del tratamiento es la sobredimensión que debemos utilizar en el dispositivo que vamos a colocar. Si bien cuando hablamos de aneurismas, la sobredimensión debe alcanzar el 20%, al hablar de traumatismos, esta sobredimensión debería de estar alrededor del 10%, y cuando hablamos de pacientes jóvenes existe en la actualidad una falta de dispositivos comerciales con diámetro adecuado para las aortas pequeñas⁽²⁷⁾.

El tratamiento de este tipo de lesiones, es difícil de evaluar, ya que con mucha frecuencia hablamos de estudios retrospectivos para comparar las distintas técnicas utilizadas, según las variedades anatómicas de estas lesiones. Así mismo dependen también de las lesiones concomitantes que suelen presentar estos pacientes politraumatizados cuyo enfoque terapéutico debe de ser multidisciplinario.

De todas formas el tratamiento endovascular de estos pacientes abre unos nuevos horizontes en la terapia de esta patología, que aunque no exenta de complicaciones, es un método fiable para el tratamiento de las lesiones traumáticas

de la aorta torácica, con una morbilidad mucho menor y con unos resultados a corto y medio plazo buenos, si bien es verdad que no sabemos la evolución a largo plazo de estos dispositivos en aortas en muchos casos aún en periodo de crecimiento.

El seguimiento y control estricto de estos pacientes es la única forma de evitar las posibles complicaciones manteniendo la permeabilidad de los dispositivos⁽²⁸⁾.

La mayor dificultad en los datos de evaluación de traumatismo cerrado aórtico es que todas las revisiones son retrospectivas, con pacientes con diferentes lesiones de la aorta con lo que es muy complicada la comparación tanto de las lesiones como de los tratamientos, por la gran diversidad tanto en los primeros como en los segundos. Así mismo, el tratamiento depende de la experiencia del cirujano y del entorno de su institución.

Estos pacientes suelen tener graves lesiones concomitantes, por lo que el diagnóstico y el tratamiento se deben de establecer de la forma más rápida.

El papel del tratamiento endovascular de estos pacientes es una alternativa muy valiosa en la mayoría de los casos y en el resto puede ser una alternativa primaria que nos pueda conducir al tratamiento definitivo de forma programada y reglada⁽²⁹⁾.

BIBLIOGRAFÍA

1. Mattox K, Feliciano D, Burch J M. Five thousand seven hundred sixty cardiovascular injuries in 4459 patients: epidemiologic evolution 1958-1988. *Ann Surg* 1989; 209: 698-707.
2. Asencio JA, Lejarraga M: Abdominal vascular injury. In Demetriades D, Asencio JA (eds): *Trauma Handbook* Austin, Texas, Landes Biosciences Co, 2000; pp 356-62.
3. Feliciano DV: Abdominal vessels. In Ivatury R, Cayten CG (ed): *The Textbook of Penetrating Trauma*. Baltimore, Williams and Wilkins, 1996; pp 702-16.
4. Rich NM: Vascular trauma. *Surg Clin North Am* 1973; 53:1367-92.
5. Lobato AC, Quick RC, Philips B. Immediate endovascular repair for descending thoracic aortic transection secondary to blunt trauma. *J Endovasc Ther*, 2000, 7 : 16-20.
6. Hemmila MR, Arbabi S, Rowe SA, et al. Delayed repair for blunt thoracic aortic injury: is it really equivalent to early repair? *J Trauma* 2004;56:13-23.
7. Tang GL, Tehrani HY, Usman A, et al. Reduced mortality, paraplegia, and stroke with stent graft repair of blunt aortic transections: a modern meta-analysis. *J Vasc Surg* 2008;47: 671-5.
8. Mitchell RS, Ishimaru S, Ehrlich MP. First International Summit on Thoracic Aortic Endografting. Roundtable on thoracic aortic dissection as an indication for endografting. *J Endovasc Ther* 2002;9:98-105.
9. Gavant M., Menke P., Fabian T. Blunt traumatic aortic rupture : Detection with elical CT of the chest. *Radiology*, 1995;197: 125-33.
10. Meunier JP, Berkane N, Lopez S, Sicart-Toulouse C, Malzac B, Isetta C, et al. Traumatic aortic regurgitation: diagnostic, management and treatment. *Arch Mal Coeur Vaiss* 2004;97: 613-8.
11. Midgley PI, Mackenzie KS, Corriveau MM. Blunt thoracic aortic injury: a single institution comparison of open and endovascular management. *J Vasc Surg* 2007;46:662-8.
12. Fernandez JD, Donovan S, Garrett HE, Jr. Endovascular thoracic aortic aneurysm repair: evaluating the utility of intravascular ultrasound measurements. *J Endovasc Ther* 2008;15:68-72.
13. Mirvis SE, Shanmuganathan K, Miller BH. Traumatic aortic injury : diagnosis with contrast-enhanced thoracic CT : five year experience at a major trauma center. *Radiology* 1996; 200: 413- 22.
14. Bergeron P, De Chaumaray T, Gay J, Douillez V. Endovascular treatment of thoracic aortic aneurysms. *J Cardiovasc Surg*. 2003;44:349-61.
15. Criado FJ, Mckendrick CH, Monaghan BS, Clark N, Domer G, Jerius H. The talent stent graft: a 6 year experience. *Eur J Vasc Endovasc Surg*. 2003;25:6-9
16. Matsumura JS, Lee WA, Mitchell RS, Farber MA, Murad MH, Lumsden AB, Greenberg RK, Safi HJ, Fairman RM. The Society for Vascular Surgery Practice Guidelines: Management of the left subclavian artery with thoracic endovascular aortic repair. *J Vasc Surg* 2009; 50:1154-8
17. Alvarez B, Constenla I, Maeso J, Matas M Late thrombosis of a thoracic aorta stent graft: Therapeutic management. *J Vasc Surg* 2009;49:774-7.
18. Chuter TA, Ivancev K, Lindblad B. Endovascular stent-graft exclusion of an aorto-bronchial fistula. *J Vasc Interv Radiol* 1996; 7:357-9.
19. Siersema P, Tan T, Sutorius F. Massive hemorrhage caused by a perforating Gianturco-Z stent resulting in an aortoesophageal fistula. *Endoscopy*, 1997; 29: 416.
20. Mertens R, Valdés F, Krämer A, Mariné L, Vergara J, Valdevenito M. [Endovascular treatment of traumatic pseudoaneurysms of aortic arch branches. Report of three cases]. *Rev Méd Chile* 2002; 130:1027-32.
21. Crawford ES, Hess KR, Cohen ES et al. Ruptured aneurysm of the descending thoracic and thoracoabdominal aorta. Analysis according to size and treatment. *Ann Surg* 1991;213:417-26.
22. Coselli JS, Le Marie SA, Miller CC 3rd, Schmittling ZC, Koksoy C, Pagan J, et al. Mortality and paraplegia after thoracoabdominal aortic aneurysm repair: a risk factor analysis. *Ann Thorac Surg* 2000;69:409-14.
23. Marin M, Veith F, Panetta T, Cynamon J, Sánchez L, Schwartz M. Transluminally placed endovascular stented graft repair for arterial trauma. *J Vasc Surg* 1994; 20: 466-72.
24. Temudom T, D'Ayala M, Marín M. Endovascular grafts in the treatment of thoracic aortic aneurysms and pseudoaneurysm. *Ann Vasc Surg* 2000; 14: 230-8.
25. Greenberg R, Resch T, Nyman U. Endovascular repair of descending thoracic aortic aneurysms: an early experience with intermediate term follow up. *J Vasc Surg* 2000; 31:147-56.
26. Ehrlich M, Grabenwoeger M, Cartes-Zumelzu F. Endovascular stent graft repair for aneurysms on the descending thoracic aorta. *Ann Thorac Surg* 1998; 66:19-24.
27. Navid F, Gleason TG. Great vessel and cardiac trauma: diagnostic and management strategies. *Semin Thorac Cardiovasc Surg* 2008;20:31-8.
28. Steinbauer MG, Stehr A, Pfister K, et al. Endovascular repair of proximal endograft collapse after treatment for thoracic aortic disease. *J Vasc Surg* 2006;43:609-12.
29. Walsh SR, Tang TY, Sadat U, et al. Endovascular stenting versus open surgery for thoracic aortic disease: systematic review and meta-analysis of perioperative results. *J Vasc Surg* 2008;47:1094-8.



CIRUGÍA DE LA HERNIA EN ESPAÑA: SIGLO XVIII

Rojo Vega A

Cátedra de Historia de la Medicina.
Universidad de Valladolid. España.

Correspondencia:

Prof. ANASTASIO ROJO VEGA
Cátedra de Historia de la Medicina
Facultad de Medicina
Avda Ramón y Cajal 7
47005 Valladolid. España.
rojo@med.uva.es

NUEVA ESPADONIA: EL PAÍS DE LOS URÓLOGOS CASTRADORES

La cruzada emprendida por Agustín Argüello, cirujano titular de la ciudad de Palencia, contra los curanderos¹ que, según él, llenaban la región, produjo, entre otros frutos, un librito titulado *Disertación Chirúrgica relativa al gobierno político, en la que se proponen los daños de la Castración vulgar, según se practica para curar los Niños quebrados, y se prueba la eficacia del vendage en esta enfermedad*, que vió la luz en Madrid, imprenta de Pantaleón Aznar, el año 1775².

En la introducción, Argüello afirma que el fenómeno de la castración de los niños herniados era común "especialmente en la [provincia] de Palencia, Burgos, y Valladolid", practicada por operadores ambulantes que dejaban el país lleno de "hombres inutilizados para hacer florecer las Artes, mantener el comercio, cultivar la tierra, y finalmente sin alguna fuerza para tolerar la fatiga, y hacer frente a los enemigos del estado", palabras suficientes para entender la importancia que tanto nuestro cirujano como la sociedad de la época daban a las insignias de la virilidad. Una queja repetida en su *Discurso sobre el Charlatanismo* de 1796, cuando en la dedicatoria a la Real Academia Matritense se jacta de haber conseguido del Protomedicato la prohibición de semejante exceso quirúrgico: "Un ejemplo de esta verdad, y de la prontitud con que nuestro sabio Gobierno ocurre a providenciar sobre todo lo perteneciente a la felicidad pública, es lo que vimos con la operación de la castración para curar los niños herniosos; pues no obstante de practicarla con aprobación, hicimos ver en nuestra *Disertación* publicada en el año de 1775 [la comentada en este artículo] los daños y perjuicios que resultaban de ella, y en su vista la prohibió el Real Protomedicato". Un enorme éxito si no hubiera sido porque, en su principio, dicha prohibición comprendía solamente a la provincia de Palencia, con lo que los palentinos "sacaban los niños a las confinantes, para ejecutar en ellos este cruel sacrificio, al que condescendían gustosos sus Padres, persuadidos por los Capadores a que no había otro remedio para su enfermedad", pero entonces se sumaron a Argüello los médicos y cirujanos de Burgos, Valladolid, León, y demás provincias de Castilla la Vieja, consiguiendo que el Consejo Supremo de Castilla hiciese extensiva la prohibición a todo el reino, por circular de 24 de Enero de 1783 firmada de Carlos III.

Tomada de la Colección de Pragmáticas, Cédulas, Provisiones, Autos acordados, y otras providencias generales expedidas por el Consejo Real en el reinado del señor Don Carlos III, de Santos Sánchez, 3ª edición, Madrid: vda de Marin, 1803; dice así:

"Con noticia que tuvo el Consejo de que por descuido o ignorancia de las Comadres o Parteras nacen quebrados muchos niños en algunas Provincias, y que como remedio de este mal abusan varios Curanderos Bearneses (sic), castrando los niños que con mayor facilidad, y sin daño del estado, podrían ser socorridos con bragueros y otros medios conocidos en la Cirugía, se manda que cada Corregidor reciba justificación sobre este abuso en su distrito, así de parte de los citados Bearneses, como de otros qualesquiera, que sin profesar la Cirugía, ni estar examinados por los Proto-Cirujanos, se atrevan a castrar los niños a pretexto de estar aprobados; y constando de la certeza, publiqué vando prohibiendo este abuso, con la prevención de que la curación de los quebrados se ha de hacer precisamente con dirección de Cirujano aprobado, y apercibidos con prisión y destino a las armas por ocho años a los que contravinieren, por la primera vez, disponiendo que en cada Pueblo del Corregimiento se fixe edicto impreso, y se copie en los libros de Ayuntamiento".

Quizás en otras partes actuasen cirujanos bearneses, en Castilla no se precisaban, por la tradición antigua que en ella había de tal género de empíricos, como más adelante se mostrará. Un fenómeno que había llevado a fundar en Medina de Rioseco una obra pía destinada "a pagar a los Capadores, que hiciesen esta operación a los Niños quebrados hijos de Padres pobres", según el mismo Argüello. Sea como fuere, la Cédula de 1783 fue el resultado final de una empresa iniciada con la señalada *Disertación* de 1775.

Fiel a la forma de redactar artículos médicos en la España dieciochesca, Argüello recorre en ella los argumentos que a su favor encuentra en Dionis³, Lorenzo Heister, George Lafaye, Martín Martínez, *Mémoires de l'Académie Royale de Chirurgie* de París, Samuel Sharp, y Tissot⁴; para perderse más tarde en recuerdos históricos que, arrancando de los griegos, repasan el estado de la cuestión y las técnicas anteriores a su tiempo: Ustión de los tegumentos, Punto dorado, y "Sutura de las producciones del peritoneo"; atribuyendo la invención de la primera a Lanfranco en 1296⁵; de la segunda a Bernalt Mechis "cirujano

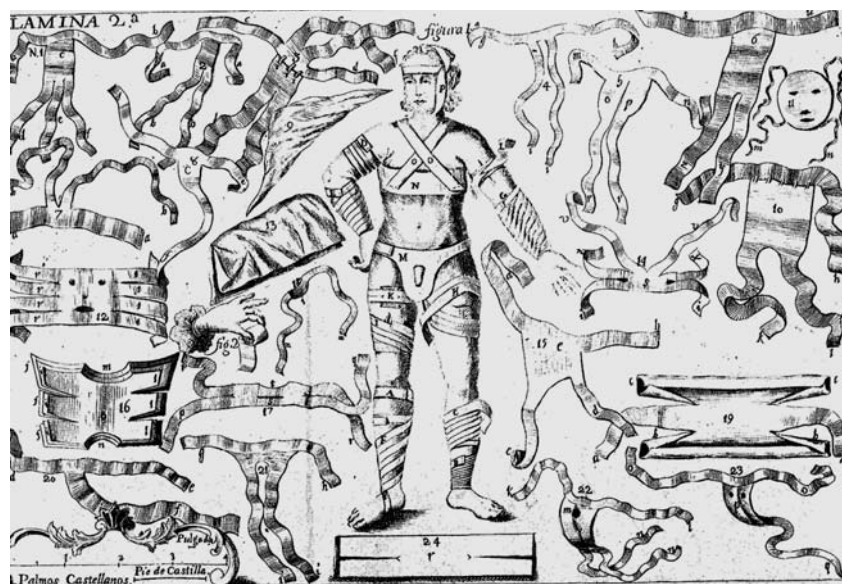


Figura 1.- Canivell. Tratado de vendajes (1763)

del tiempo de Guido⁶; y de la tercera a Francisco Thevenin en 1638⁷.

La idea principal que Argüello quería transmitir a sus colegas en el arte quirúrgico, era que en las hernias cualquier cosa era mejor que cortar, menos aún en la forma en que lo hacían los curanderos, aferrados a la vieja técnica de la *talla castellana*⁸, que dejaba al niño privado de sus testículos. Había que acabar con el bisturí, "por tener el Arte el feliz remedio del vendaje, que es, sin contradicho, una de las más útiles producciones en que la huma-

nidad ha recibido el mayor servicio". Es que Argüello era un acérrimo partidario del francés Dionis en lo referente a la corrección de las hernias mediante sistemas compresivos y vendas.

¡Los curanderos! ¿Cómo no ocuparse de ellos cuando contra ellos despotricaba su admirado Dionis? Del maestro copia un suceso acaecido durante el reinado de Luis XIV: "Ya en este tiempo se habían usurpado el nombre de *Hernistas* los operadores vagabundos, con cuyo título los tenía recibidos el público, mirándolos como bienhechores de la especie humana". Unos charlatanes que destruyeron toda Europa, aunque "siendo a mi parecer España el [país] que ha padecido más que todos; pues en todos ha cesado, menos en algunas provincias de este".

Alguna razón parece darle Thomas Sonnet en sus obras *Satyre contre les Charlatans* (París: J. Milot,

1610), y *Les tromperies des charlatans descubiertas* (París: N. Rousset, 1619)⁹, al recoger en sus páginas algunas aproximaciones españolas al charlatanismo francés: "Pues uno para confirmar su triaquería¹⁰, pegará en los cruces de caminos y lugares públicos de ciudades y pueblos, y en el frontispicio de su tenderete, grandes carteles llenos de mentiras, vanidades y promesas ampulosas a la española"¹¹; "Hace algún tiempo, un insigne y desvergonzado charlatán, que se llamaba *el signore Hieronymo*, que había hecho erigir un tenderete en la corte de París [...] una gruesa cadena de oro al cuello [...] las virtudes ocultas & admirables propiedades de sus unguentos, bálsamos, extracciones, quintaesencias, destilaciones, calcinaciones, & otras fantásticas confecciones"¹². Sonnet, como Argüello, era enemigo declarado de los curanderos, y acaba señalando: "como dice el español: es mucho más peligroso a los hombres caer en las manos de los Empriricos y Charlatanos, que en las unnas de los cuervos, no comiendo los cuervos [más] que los muertos y los Charlatanos los vivos"¹³.

Un azote de la provincia que da pie al palentino para hacer un recorrido por la historia de los *espaldones*, es decir, por la de los hombres que teniendo espada, es decir pene, carecían de capacidad reproductiva, por haberles sido extraídos los testículos.

Una historia que Argüello da principio en la bula del papa Sixto V de 1586, *Cum frequenter in his regionibus*, dirigida al nuncio español, en la que prohibía los matrimonios de estos citados *espaldones*, por contrarios a la Naturaleza. Una bula que, según nuestro médico, habría empujado a los cirujanos universitarios hispanos a abandonar la cirugía de las hernias y a prestar atención a otros "*remedios interiores*", como imán pulverizado, que se hacía tragar a los niños con la papilla¹⁴, aplicando simultáneamente emplastos de miel con limaduras de acero a la ingle, con la esperanza de que el imán de dentro tirase del metal de fuera, constriñendo los anillos por los que se escapaban los intestinos. Remedios que se demostraron ineficaces¹⁵ y determinaron a los más inteligentes a refugiarse en vendas y bragueros.

Los bragueros son el remedio magno de nuestro doctor: "Desde aquí se puede señalar la época en que los vendas se fueron mejorando, y el braguero de resorte fue inventado", la esperanza de los herniados de toda Europa, exceptuados los españoles: "Mientras se

COURS D'OPERATIONS DE CHIRURGIE,

DEMONTRES AU JARDIN ROYAL,

PAR Mr. DIONIS,

Premier Chirurgien de feu Madame la Dauphine, à present de Madame la Duchesse de Bourgogne, & Juré à Paris,



A BRUXELLES,

Chez { Les Freres T'SERSTEVENS, Libraires proche les RR. PP. Dominicains.
ET ANTOINE CLAUDINOT, Libraire sur la Cantersteen à l'Image S. Paul.

Figura 2.- Dionis. Cours de chirurgie (1708).

tomaban tan sanas providencias en los Países extranjeros, los operadores ambulantes de nuestra nación gozaban de la mayor tranquilidad, y nadie pensaba en inquietarlos la posesión de Hernistas; porque en todo tiempo han tenido licencia para ello".

¿Por qué en España tenían privilegios que les habían sido retirados en otras partes? Porque en nuestro país se había fundado una "nueva Espadonia, apoyada con la autoridad de un célebre médico" ¹⁶, que no era otro que un catedrático de la Universidad de Valladolid: Gaspar Bravo de Sobremonte.

GASPAR BRAVO DE SOBREMONTÉ Y LA TÉCNICA DE SEBASTIÁN SANZ CORONEL

Parte de la disertación de Argüello está reservada a refutar las opiniones de Bravo, tratándolo a desgarrapellejo. El visitador del obispado de Segovia don Antonio de Verastegui se opuso a conceder licencias matrimoniales a los espadones ¹⁷, hecho que motivó una consulta a las Facultades de Medicina de Alcalá, Valladolid y Salamanca, que, como médico más famoso de su tiempo, tomó sobre sus espaldas el mencionado Bravo de Sobremonte.

La defensa de la *espadonia* acabó constituyendo un capítulo monográfico del tomo IV del *Operum Medicinalium* (Lyon, 1679) del vallisoletano, el tituado *Resolutio XVIII: Utrum ex occultatione testiculorum in viris impediatur vitae propagatio in filios* ¹⁸, con el que se defiende de las contestaciones recibidas tras la publicación del primer tomo de sus obras completas, *Resolutionum & consultationum medicarum*, (Lyon, 1671), en el que había incluido una *Consultatio Prima. Pro propugnanda potentia quorundam castratorum: edita pro Collegio Medicorum Vallisoletanae Academiae* ¹⁹.

En 1679 el primario vallisoletano habla de la famosa bula, de Verastegui, y de la capacidad de procrear de quienes tienen los testículos en la cavidad abdominal, ilustrándolo con ejem-

plos de sujetos así operados y que posteriormente fueron capaces de tener hijos, como el Alfonso de las Amadas de la villa de Torrelobatón (Valladolid), los hermanos Juan y Antonio de Atienza, de Trijueque (Guadalajara); o Ildefonso Ruiz, de Brihuega (Guadalajara).

Para Argüello todo lo dicho por su antecesor ²⁰ es una gran mentira, una entelequia en la que "todas las pruebas de su aserción son más bien hijas del raciocinio, y lógica artificial, que de una experiencia sólida", que, sin embargo, ha tenido la fuerza de afianzar a los hernistas en España. Más cuando se decía estar asentada sobre la experiencia de Sebastián Sanz Coronel "y otros hernistas modernos" que aseguraban ser posible operar de hernia sin lesionar testículos ni adherentes, "por una incisión hecha en los procesos del peritoneo, por la cual se suben los dídimos a las ingles, y se mantienen en este lugar, ligando dichos procesos en la parte inferior. En esta maniobra no reciben algún daño los vasos ni membranas de los dídimos", una técnica supuestamente tomada de Andreas Laurentius.

Espadones con testículos, aunque invisibles, filosofofaba Bravo, ergo capaces de reproducirse. Espadones estériles, le opone Argüello. Estériles porque los sacaban de su sitio natural, al ser introducidos con todo el resto del contenido escrotal, en la cavidad abdominal.

Asegurados por la Censura del Colegio Médico Vallisoletano, los hernistas continuaron ofreciendo sus servicios habituales hasta la aparición de la Disertación de Argüello: "Se presenta en un pueblo uno de estos castradores, y noticiosos de su arribo los padres de los niños enfermos, consultan con el médico su determinación. Pregunta éste al operador, si su método es dejando los dídimos en el vientre?, y responde que sí, con cuya respuesta desde luego los pone en precisión a los padres de ejecutar la maniobra [...] Señálase el día, y los padres huyen de la casa, porque les falta el valor para escuchar los clamores de sus hijos: los asistentes unos se turban, y otros se desmayan, y nadie mira con ojo sereno lo que se ejecuta, con que aprovechándose el operador de esta confusión, ejerce sus




Figura 3.- Franco. Des hernies (1561). Agujas.

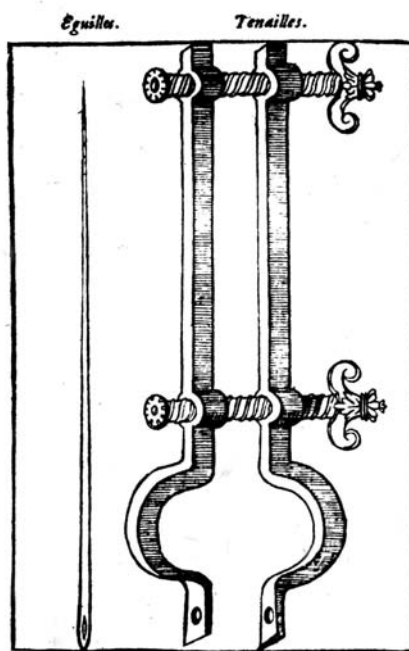


Figura 4.- Franco. Des hernies (1561). Agujas y tenailes.

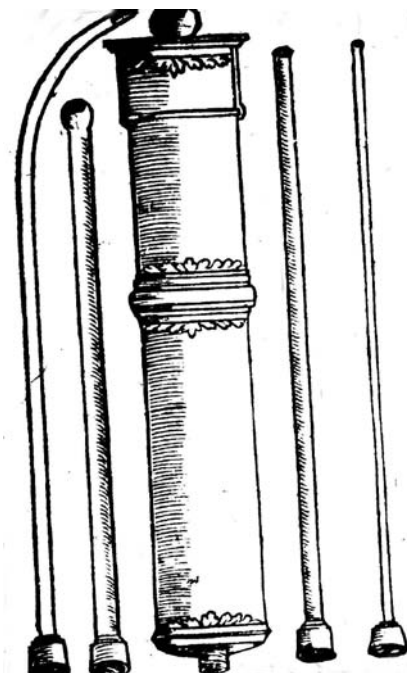


Figura 5.- Franco. Des hernies (1561). Jeringa.

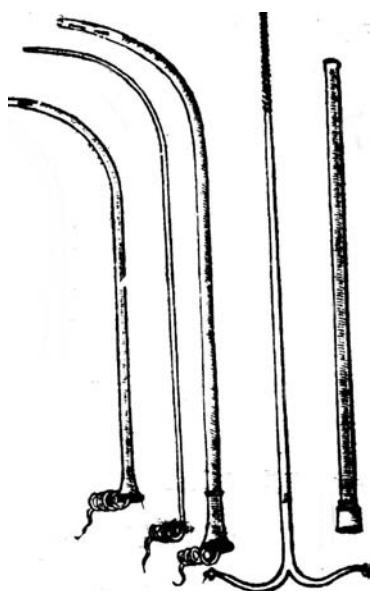


Figura 6.- Franco. *Des hernies* (1561).
Sondas y cánulas.

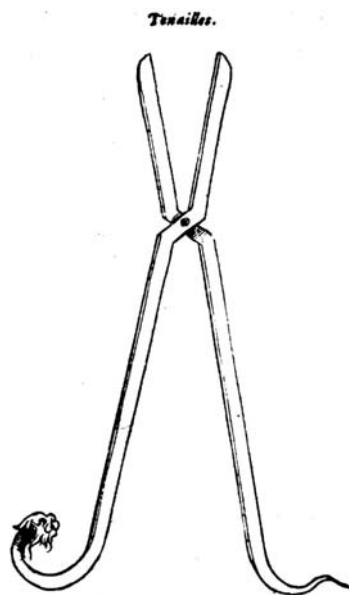


Figura 7.- Franco. *Des hernies* (1561).
Tenazas.

títeres sanguinarios, arrancando los didimos, y aparentando que los deja dentro"²¹. Argüello, en las críticas al vallisoletano, escribe: "Esto mismo le hubiera sucedido a nuestro autor [Bravo], si se hubiese acercado a ver operar a Sanz Coronel²², su favorito, y demás hernistas modernos. Ya me hago cargo le parecería indecente que un primario²³ tan autorizado como él, asistiese a semejantes operaciones, bastando para esto el informe de los hernistas, y la sutileza de su elegante raciocinio". Mordaz Argüello, que se recrea en el tema echando mano de su Dionis: "lo occultan en la mano [los testículos] para meterlo en el taleguillo, sin ser visto. Se ha conocido uno de estos, que alimentaba su perro con estas partes: Estaba el animalillo debajo de la mesa, y cerca de su dueño esperando la porción amputada, luego que hacía la extirpación, sin ser advertido de los circunstancias, los cuales jurrarían, que el paciente quedaba con todos sus miembros"²⁴.

Espadones con testículos ocultos si se seguía la técnica de Sanz Coronel expuesta por Bravo de Sobremonte, o espadones emasculados si se aplicaba la habitual de los hernistas vagamundos, todos dejaban de ser útiles para el trabajo y para la guerra, para la sociedad en general, al haber sido desprovistos con ambas técnicas de sus órganos definitorios. Hombres a los que la cirugía debía intentar curar dejándolos enteros ¿Cómo? Ya se ha dicho. Mediante el vendaje y el braguero: "De todo lo dicho, es fácil comprender, que solo el vendaje es el remedio que en estos casos puede ayudar a la naturaleza a operar la curación; porque los astringentes tomados interiormente, y los emplastos de la misma cualidad, que se aplican por fuera²⁵, todos son inútiles".

EL MEJOR REMEDIO CONTRA LAS HERNIAS: EL VENDAJE

Sigue una retahíla de nombres extranjeros que apoyan su tesis: Ledrán, Anel, Sharp, Lafaye, Ruisch, Petit, Brossard, Mornad, La Peyronie, Pibrac, van Swietwn, etc, a la que sigue un caso clínico-quirúrgico propio, advirtiendo de que, pese a lo dicho, es un grave error aplicar vendas y artilugios a los niños de pecho, por su flexibilidad, por la postura que habitualmente toman, por todo.

Agosto de 1773: "Fui consultado por Andrés García, vecino del lugar de Husillos (pequeña población que dista dos leguas de esta ciudad [Palencia]) para reconocer un niño de tres meses, a quien uno y medio antes se había aplicado el vendaje para curarlo de una quebradura que ocupaba el lado derecho: pasadas pocas horas de su aplicación, sobrevinieron todos los síntomas que ordinariamente acompañan a las hernias con estrangulación; pero habiéndolos desconocido el cirujano que lo dirigía, la gangrena se declaró, y caídas que fueron las carnes muertas se formó un ano artificial en la parte inferior del escroto por donde este desgraciado hacía la excreción fecal, quedando sujeto a vivir toda su vida con esta molestísima, y asquerosa incomodidad"²⁶.

Un riesgo que podía vencerse con el vendaje que propone "sin hacer memoria de las muchas especies de bragueros, que nos han propuesto los autores". Un vendaje poco complicado, el menos complicado de todos, el vendaje Argüello hecho "con el orillo²⁷ del paño forrado en lienzo delgado, y si se quiere más suave se podrá colchonar. El

número de las piezas, que lo componen, está reducido a dos listas de la materia dicha, una hebilla partida al medio, y una almohadilla llena de lana, salvado, o pelote, según se quiera más, o menos fuerte...". La descripción, larga, finaliza con: "para hacer la aplicación se acostará el niño sobre la espalda, poniéndole en flexión los muslos, y piernas, y hecha la reducción de las partes, se ajustará el braguero lo suficiente. También convendrá tener tres o cuatro para mudar, y mantenerlos limpios. Todo esto es más fácil de hacer, que de escribir".

Finaliza así el opúsculo contra los "daños de la castración vulgar", extendida más que por ninguna otra parte, según Argüello, por las provincias de Palencia, Burgos, y Valladolid.

¿Por qué por estas provincias? En un artículo sobre el licenciado Juan Izquierdo²⁸ dije ya, que a caballo de las villas de Curiel y Peñafiel, actual provincia de Valladolid, se desarrolló, desde al menos principios del siglo XVI, un vivero de urólogos y hernistas, hasta el punto que, en la costumbre de motejar a los de los diferentes pueblos, llamando por ejemplo raposos a los Villaco de Esgueva, o *marraneros* a los de Palazuelo de Vedija, a los de la citada localidad de Curiel se les ha venido apodando tradicionalmente capadores²⁹.

LOS CAPADORES DE CURIEL Y PEÑAFIEL (VALLADOLID)

Una tradición acreditada documentalmente hasta finales del siglo XVIII, con algunas figuras destacadas, tales el licenciado Izquierdo, y el desconocido, fuera de Valladolid, doctor médico-cirujano Bernardino de Salas, un profesional de la disciplina a quien Cristóbal de Montemayor solicitó aprobación para su inédito *manubriolo*: "y así le acreditaron y loaron, y después le comunicó al Doctor Salas, y a otros cirujanos de esta ciudad, y en Madrid al licenciado Vergara, y al doctor Román, médicos y cirujanos de su majestad"³⁰. Quizás la aprobación llegó a tanto que el *manubriolo* fuese uno de esos trépanos que Salas muestra en su inventario de 1594, frente a los clasificados como "dos trépanos antiguos de hierro y acero".



Figura 8.- Withof. De castratis (1756)

De que era natural de la villa no hay ninguna duda, puesto que en una escritura de 1564 se autodeclara hijo de Jerónimo de Valladolid y Francisca de Castro, vecinos de Curiel³¹. Tampoco el inventario de bienes que se hizo a su muerte³², ocurrida en 1594, desmerece de sus raíces curielanas, puesto que, junto con una discreta biblioteca, encontramos un rico *armamentarium*, compuesto por:

- Algalias³³: tres algalias de plata.
- Cauterios: dos cauterios de abrir fuentes con su planchuela; trece cauterios grandes, pequeños, cuchillares y de todos.
- Espéculos: un speculum matricis.
- Jeringas: dos jeringas de latón con cañones de plata, dos jeringas de plata.
- Lancetas: siete lancetas sin amolar.
- Legras: tres legras grandes de dos bocas, dos legras pequeñas de una boca, un limpiador de legras de dos puntas; dos legrillas con sus mangos de boj, una legra de dos puntas.
- Pinzas: una pinza.
- Sierras: una sierra.
- Tenazas: cinco pares de tenazas y unas tenazas grandes.
- Trépanos: un trépano con todos sus aparejos; un trépano pequeño, dos trépanos antiguos de hierro y acero.
- Diversos: una canasta de sacar piedras; dos cacitos de echar aceite.

La biblioteca señalada, que he calificado de discreta por no sumar más de ochenta y seis libros, cuando la de un médico compañero suyo en la facultad, Pedro Enríquez, pasaba de los ochocientos; en lo que hace al Arte de la cirugía y sus aledaños, contaba con unas *Tabulae Anathomicae*, y, en tema estrictamente quirúrgico, con la *Chirurgia diversorum authorum* y las

obras de Croce, Fragoso, Guido, Pascual, Tagaultius y Juanes de Vigo; además de los libros de orinas de Cristóbal de Vega y Egidio, de *judiciis urinarum*.

Bernardino fue Doctor médico³⁴, así que Argüello se podría haber metido con él de la misma forma que lo hizo con Bravo, pero evidentemente no se refería directamente a los catedráticos vallisoletanos cuando hablaba de fabricantes de espadones, sino a charlatanes y vagamundos hernistas como Diego de Lezama.

Por el apellido podríamos imaginar que era vasco, pero no. En su libro de cuentas³⁵, titulado "*Memoria de lo que me deben a mi Diego de Lezama en Curiel y en Peñafiel, es lo siguiente*", se anotan partidas como "*Primeramente di en Curiel veinte reales de azúcar que vendió Juan Martínez, clérigo, mi primo, por mi mandato*", "*el cura Cobos de Curiel me debe doscientos y cuarenta y seis reales de resto del pendón*", mientras acredita tierras, pinares y viñas entre la citada Curiel y la villa de Peñafiel, donde vivía, sea "*una huerta que está junto a Duero y Duratón, más abajo de la Puente de Duero, como van a Curiel*".

El inventario de Lezama se llevó a cabo porque se había quedado viudo y al casarse por segunda vez quería dejar salvaguardados los derechos de herencia de sus hijos de primer matrimonio con Jerónima de Olivares³⁶. En realidad son dos inventarios de separación de bienes, los del viudo por una parte, y los de la nueva esposa por la otra.

Los de ella, Catalina González, no merecen detenimiento para el tema que nos ocupa: colchones, sábanas, almohadas... lo normal para una recién casada en 1624. Recién casada y rica, pues aportó al nuevo hogar un tinte y un molino en Fuentidueña (Segovia).

En cuanto a Lezama, era un típico hombre de la Ribera del Duero, con de sesenta y tres cabras, quince quesos de leche de las mismas, dos mulas y un puerco; una huerta entre Peñafiel y Curiel, eriales, tierras, pinares y viñas; unas casas, donde vivía, en Peñafiel, un mesón y otras casas dadas en alquiler a un tal Gabriel Gómez; ocho cubas, dos cubillos y seis pozales de vino transañejo. Ejercía además como prestamista y mercader de artículos variados, desde tela para pendones de cofradías, hasta productos de farmacia³⁷, y redes de pescar: "*más tengo doscientos reales de redes para pescar*".

Pero no lo hemos traído aquí por hombre de la Ribera, sino por típico *capador* de Curiel-Peñafiel, por dar cuerpo y nombre a uno de esos empíricos odiados por Argüello. Le delata lo que resta de su inventario de boda.

En él, después de un pequeño cuadro de escuela italiana que hoy se hubieran disputado los museos, "*una imagen de nuestra señora pequeña antigua romana con su cuadro romano dorado, no se pone precio, porque su amo la estima en mucho*", se suceden³⁸:

- Agujas: [diez millares de agujas finas³⁹], [una caja con dos agujas (sic) de plata de batir cataratas y otras abujas], [abujas].
- Algalias: [una algalia de plata].
- Almohazas: [dos almuças⁴⁰].
- Botadores: [un botador].
- Bragueros: [cinco bargueros de azero con sus galápagos⁴¹], [otro galápago para barguero], [quatro co[r]reones y quatro pretinas de brageros].
- Calzadores: [dos calçadores de ssacar pyedras].
- Candelillas: [media libra de belyllas de la orina], [quatro caxas, tres para belas de la orina], [de polbos para causticos y de causticos para carnosidades de la orina en tres caxas].

- Cánulas: [quatro canolas de orina], [más otra canola para meter por el miembro].
- Cauterios: [dos cauterios para cauterizar quiriosos], [ocho cauterios], [un cauterio de cochillo]
- Correones: [del coreon para atare ⁴² de cuero]
- Espequulos: [un espequulo de bejia], [un espequulo para pyedras].
- Espátulas: una cuchar ⁴³ de vejiga [una quchar de bexa], [una espátula], [una espátula]
- Estuches ⁴⁴: [un estuche con sus piezas de plata]
- Gatillos: [un gatillo]
- Jeringas: [una jeringa con su cañón de plata y su caja], [otra jeringa de pyezas]
- Navajas: [seis nabaxas]
- Policanes: [un pulyçan]
- Piedras de afilar: [unas pyedras de afilar]
- Rallones: [dos rallones de abrir (cortar la carne) para sacar la pyedra]
- Tallas: [dos tallas ⁴⁵]
- Tenazas: siete pares de tenazas, otra tenaza, [unas tenazas de sacar pyedras].
- Tijeras: [unas tigeras]
- Verduguillos: [un berduguillo]
- Diversos: [una eramienta de meter por la bya (uretra) para sacar la piedra], [otras quatro eramientas con una tenaza], [dos libras de plomo tirado por platero], [quatro libras de plomo tirado ⁴⁶]

Fuera del instrumental, pero íntimamente ligados a la actividad quirúrgica, irían los *yrens* declarados como "una calabaza llena de píldoras con sus sahumeros", una "caja de ungüentos [yngüentes] de latón", y dos libras y un cuarterón de azafrán, puesto que sigue a unos bragueros.

El inventario se completa, en lo que al Arte se refiere, con cuatro libros:

- Un libro de Juanes de Vigo [Giovanni Vico, traducido al castellano por el valenciano Miguel Pascual, con el título *Libro o Pratica en Cirugia*, tuvo una edición en la vecina Medina del Campo en 1548].
- Más otro libro de Francisco Díez de orina [El famoso libro de Francisco Díaz, *Tratado nuevamente impresso, de todas las enfermedades de los Riñones, Vexiga, y Carnosidades de la verga, y Vrina*, Madrid: Francisco Sánchez, 1588]
- Más otro libro de León de cirugía y pulso y orina [Andrés de León, *Libro primero de Annathomia*, Baeza: J.B. Montoya, 1590 ⁴⁷]
- Más otro de Antonio Pérez de cirugía [Antonio Pérez, *Svmma y examen de Chirurgia, y de los mas necessario que en ella se contiene*, Madrid: Pierres Cosin, 1568]

Cuatro libros en romance, que dan la razón a cuantos médicos y cirujanos españoles escribieron en su lengua nativa, justificando reiterativamente en los proemios que lo hacían para favorecer a unos empíricos que no sabían latín, pero eran muy buenos de manos ⁴⁸. El rico instrumental de Lezama hace pensar que realmente lo eran.

REFERENCIAS

1. Este artículo continúa otro publicado en el anterior número de esta revista, "Cirugía y curanderos en el Noroeste de España: siglo XVIII".

2. *He manejado el ejemplar existente en la Biblioteca Universitaria de Santiago de Compostela*, R: 80-808.
3. *Cours d'operations de Chirurgie, demontrees au Jardin Royal, Bruselas: Serstevens & Claudinot, 1708; libro que servirá de guía a Argüello para el resto de su disertación.*
4. *Todos ellos con ediciones castellanas, traducidos Heister y Sharp por Andrés García Vázquez, cirujano de familia de su majestad; y Lafaye y Tissot por Juan Galisteo y Xiorro.*
5. *Aplicación de un cauterio sobre el funículo espermático, con el fin de destruir una porción de los tegumentos, para que la cicatriz así obtenida afirmase el anillo de los músculos del abdomen, e impidiere la salida del intestino*, Argüello, p. 4.
6. *Una incisión transversal y tan profunda que llegase a descubrir las prolongaciones del peritoneo, tras lo cual se pasaba por debajo una aguja curva enhebrada con hilo de oro, con el que se rodeaban. Quitada la aguja, se retorció el hilo con unos alicates, estrechando el anillo así formado hasta que las asas intestinales no pudiesen seguir cayendo*, Argüello, p. 5; algunos habían sustituido después el hilo de oro por hilo de plomo, o, incluso, por hilo de cáñamo encerado, Argüello, p. 6.
7. *Incisión longitudinal siguiendo el camino del funículo espermático, para descubrir la prolongación del peritoneo dentro del escroto y estrecharla cosiéndola con aguja recta e hilo encerado, "haciendo la sutura de pellejeros"*, Argüello, p. 7.
8. *En esta misma revista*, Vol. XIII, nº 2 (2010), pag. 53-57: A. ROJO, "La cirugía española renacentista y la técnica del Punto de Oro".
9. *Esta segunda publicación no es más que un capítulo exento de la anterior.*
10. *Por tríaca, el supuesto mejor remedio farmacológico existente.*
11. *Las traducciones son mías, Sonnet*, p. 9.
12. *Pese al tratamiento il signore, el nombre de Hieronymo nos hace pensar en un español, el señor Jerónimo, pese también a su especialización en remedios químicos; el cuento está recogido en las pag. 10-15.*
13. *Así en español en su libro más amplio de 1610*, p. 113.
14. Argüello, p. 10.
15. *No es de extrañar, si se miran los remedios autorizados en las Obras Médico-Chirúrgicas de Madama Fouquet (Valladolid: A. del Riego, 1750), traducidas del francés al castellano por Francisco Monroy de Olaso, pseudónimo del jesuita salmantino Francisco Moya Correa. En la página sobre la quebradura de los niños, aconseja: "Toma raíz de consuelda mayor: raspala por encima; y de las raspaduras (las cuales son muy astringentes) se hará una cataplasma sobre el mal: después lo ligará, y le harás estar al niño en la cama por espacio de tres semanas".*
16. Argüello, p. 13; el título gusta al autor, que lo repite una y otra vez, "a lo que llamaban nueva Espadonia, o testicondos por el Arte", "En esta respuesta intenta probar el Bravo (y a su parecer lo prueba) la nueva Espadonia", etc.
17. *Sobre Verastegui y el tema: Elena del RÍO PARRA, "Sacerdotes contrahechos y bautismo de locos. Sobre rituales, decisión e intención en la casuística áurea", Journal of Spanish Cultural Studies*, 6, 3 (2005) pag. 287-304.
18. *Bravo*, IV, p. 33.
19. *Bravo*, I, p. 669-675.
20. *Bravo había sido catedrático de Cirugía en Valladolid.*
21. Argüello, p. 15.
22. *Posiblemente un hernista de Valladolid, ya que con los mismos apellidos y en las fechas adecuadas tenemos registrada la escritura de un Antonio Sanz Coronel, A.H.P.V. protocolos, leg. 1.581, fo. 1.746.*
23. *Bravo de Sobremonte era catedrático de la cátedra de Prima de Hipócrates de la Facultad vallisoletana.*

24. Argüello, p. 21.
25. Los denomina *Catagmaticos*.
26. Argüello, p. 35.
27. En el DRAE de 1817, p. 620, "La orilla en el paño, la cual regularmente se hace de lana más basta".
28. Vease nota 9.
29. Un oficio permitido desde tiempos muy antiguo, según recoge la *Recopilación de las Leyes, Pragmáticas Reales, Decretos, y Acuerdos del Real Proto-Medicato*, Valencia: vda de A. Bordazar, 1751, de Miguel Eugenio Muñoz. En la p. 113 se hacen constar unas Ordenanzas reguladoras de las licencias concedidas desde 1584, en que se legisla "puedan dar licencias particulares para curar Cataratas, Tiña, Carúnculas, y Algebristas, y Hernistas, y a los que sacan piedra [...] que haya de asistir juntamente con ellos al cortar, y curar, Médico, o Cirujano aprobado, y que en otra manera no puedan cortar, ni curar"; personalmente dudo de que en la mayoría de los casos llamasen a médico o cirujano latino a la hora de ejecutar sus operaciones.
30. Cristóbal de MONTEMAYOR, *Medicina y cirugía de vulneribus capitatis*, Valladolid: Juan Godínez de Millis, 1613, p. 190.
31. A.H.P.V. protocolos, leg. 242, fo. 146.
32. A.H.P.V. protocolos, leg. 761, fo. 1.315.
33. Según el DRAE de 1817, p. 45: "Especie de tiente de metal algo convexa y agujereada por los lados solamente, la cual se usa para las operaciones de la vejiga y sus enfermedades, especialmente para dar curso a la orina en las supresiones de ella".
34. Aparece matriculado en Alcalá en 1554, Luis ALONSO MUÑOYERRO, *La Facultad de Medicina en la Universidad de Alcalá de Henares*, Madrid: C.S.I.C, 1945, p. 250.
35. Todo lo que sigue procede del A.H.P.V., protocolos, leg. 14.139.
36. Olivares de Duero es una localidad situada entre Peñafiel y Valladolid.
37. "Más dos onzas y una cuarta de almizcle", "Más me debe Francisco Mate de unas recetas de botica nueve reales", "Una cajilla con sus cajoncillos para especia".
38. Lezama escribía malamente, entre corchetes va la transcripción exacta de lo que apuntó.
39. Parecen excesivas para un cirujano, tal vez fueran de coser, teniendo en cuenta se vertiente mercaderil.
40. El DRAE 1817 las define como instrumentos de hierro para cepillar el pelo de las caballería, pero aquí son instrumentos quirúrgicos, ya que están inventariadas entre una caja de unguentos y un policán.
41. Según el DRAE 1817, p. 432, "Porción de masa de cobre, plomo o estaño de forma de torta".
42. El ataarre era el cordón de cuero con que se inmovilizaban las cabalgaduras, aquí, por el contexto, debe tratarse de un correón para inmovilizar a los operados; téngase en cuenta que no existía anestesia.
43. Según el DRAE 1817, p. 260, lo mismo que cuchara.
44. Los estuches llevaban la herramienta habitual de los barberos, fundamentalmente la precisa para cortar el pelo, afeitar y sangrar.
45. Dos instrumentos cortantes. El DRAE 1817, p. 827, define tallar como cortar o tajar, "y así se decía comúnmente en lo antiguo".
46. ¿Para hacer galápagos?.
47. Cirujano del rey en la guerra de Portugal y vecino de Granada, dedica parte de su obra a la cirugía, fo. 123-125; la orina, fo. 120-123; y los pulsos, fo. 118-119.
48. Sin necesidad de ir más allá, el último de los autores de los libros que tenía en su poder Lezama, Andrés de León, quien, siendo portugués, dice en la dedicatoria "Al muy Magnífico y muy docto señor Doctor Iohan Gutiérrez de Santander, Médico de la cámara de la S.C.R.M. y su Prothomedico": "aunque ellos tienen libros copiosos en romance son oscuros y dificultosos de entender, lo uno porque tienen muchas sentencias en latín copiosas, las cuales sin otros principios es imposible entender, lo otro que el mismo romance es casi latín sacado de circunloquios, determiné sacar este breve examen y summa de las cosas más generales [...] haciendo esto en buen romance, pienso abrirles el camino y dar ocasion para que lean".



REVISTA ESPAÑOLA DE INVESTIGACIONES QUIRÚRGICAS

MODIFICACIÓN DE DATOS

FILIACIÓN

Apellidos:

Nombre:

Domicilio

C.P.-Ciudad:

Telf.:

Fax:

e-mail:

Trabajo:

Institución.

Servicio/Dpto:

c/

C.P.-Ciudad:

Telf.:

Fax:

e-mail:

Fecha

Firma

ENVIAR A:

Prof. Carlos Vaquero Puerta©

Departamento de Cirugía. Facultad de Medicina

Avda. Ramón y Cajal s/n • 47005 Valladolid (ESPAÑA)

Tel. y Fax.: (983) 42 30 94 • e-mail: cvaquero@med.uva.es

XXVI CURSO NACIONAL DE MICROCIRUGÍA

VALLADOLID

7,8 y 9 de marzo de 2011

Comité Organizador:

Ángel José ÁLVAREZ BARCIA
M.^a Victoria DIAGO SANTAMARÍA
Luis M.^a GIL-CARCEDO
Eladio GONZÁLEZ GONZÁLEZ
M.^a Carmen GONZÁLEZ TEJERO
Vicente GUTIÉRREZ ALONSO
Gonzalo QUESADA SEGURA
José M.^a PIQUERAS PÉREZ
Luis Miguel REDONDO GONZÁLEZ
Luis Antonio RODRÍGUEZ TOVES
M.^a Victoria VALDIVIESO RODRÍGUEZ
Alberto VERRIER HERNÁNDEZ

Información: Secretaría

Secretaría Departamento de Cirugía
Laboratorio de Cirugía Experimental
FACULTAD DE MEDICINA
Avda. Ramón y Cajal, s/n. 47005 VALLADOLID
Tel. 983 423094 - 983 184784
Fax 983 423094 - 983 423095
E-mail: cvaquero@med.uva.es

Director:

Prof. Carlos Vaquero



www.cursomicrocirugiavalladolid.com



**LABORATORIO DE INVESTIGACIÓN QUIRÚRGICA
Y TÉCNICAS EXPERIMENTALES. CIRUGÍA EXPERIMENTAL
FACULTAD DE MEDICINA. UNIVERSIDAD DE VALLADOLID**

La **Revista Española de Investigaciones Quirúrgicas**, es un órgano de difusión científica en el campo de la investigación en medicina y quirúrgica en particular. Su publicación es trimestral, pudiendo aparecer números extraordinarios si las circunstancias así lo aconsejaran.

La **Revista Española de Investigaciones Quirúrgicas** publica indistintamente en castellano o inglés, trabajos originales relacionados con la investigación en general y quirúrgica en particular, tanto en las facetas experimental como clínica. La dirección y redacción de la Revista puede considerar la publicación de otro tipo de trabajos, tales como editoriales, actualizaciones, revisión de temas, casos clínicos, cartas o director, etc.

Los trabajos remitidos a la revista deberán ser enviados en soporte informático, escrito en procesador de texto Word con una extensión no superior a quince páginas escritas a doble espacio en lo que se refiere al texto, correspondiendo al resumen, introducción, material y métodos, resultados, discusión y bibliografía. El resto de apartados como el título, título abreviado, autores, centro de realización del trabajo y dirección para correspondencia se agruparan en una página aparte como portada. La redacción del trabajo, tanto si se realiza en castellano como inglés, deberá ser correcta tanto desde el punto de vista lingüístico como científico.

La presentación de los trabajos se ajustará a la normativa de Vancouver, teniendo por lo tanto los siguientes apartados: Título, título abreviado, autores, centro de realización del trabajo, dirección para correspondencia, Resumen, palabras clave, Introducción, Material y métodos, Resultados, Discusión y Bibliografía. A estos habría que añadir las Tablas y Figuras.

Título: con una extensión de 10 a 12 palabras tiene que expresar el contenido del trabajo. El título debe ser expresado en castellano e inglés.

Título abreviado: es el título expresado en tres o cuatro palabras.

Autores: figurarán un máximo de seis y se reflejarán con un sólo apellido y la inicial o iniciales del nombre. Se podrá expresar con asterisco el cargo o puesto desempeñado en la institución de trabajo.

Centro de trabajo: reflejando el departamento, el centro o institución y la ciudad.

Dirección para correspondencia: las señas del autor al que le dirigirá la correspondencia reflejando todos los datos para evitar su extravío. Se recomienda no poner direcciones particulares.

Resumen: resumen del trabajo incluyendo el contenido de los apartados introducción, material y métodos, resultados y conclusiones con una extensión máxima de 250 palabras. Este apartado deberá ser enviado en castellano e inglés.

Palabras clave: en número de 2 a 6, deber reflejar la temática del trabajo. Deberán también remitirse en castellano y en inglés. Se adaptarán a las manejadas por el Index Medicus.

Introducción: deberá introducir al tema del trabajo. Este apartado podrá soportar su contenido en citas bibliográficas a las que se citará mediante un número en superíndice por orden de aparición. Podrá incluirse en el mismo el planteamiento del problema y los objetivos del trabajo.

Material y método: se expresará el material empleado y la metodología seguida obviando la descripción de técnicas habituales o muy conocidas. Es posible soportar su descripción en citas bibliográficas.

Resultados: es la descripción de los resultados obtenidos. Se expresarán de forma sencilla sin justificaciones ni consideraciones. Es posible soportar los mismos en tablas y figuras.

Discusión: apartado en el que se discuten los resultados obtenidos, justificando los mismos o comparándolos con los de otros autores. En el tienen cabida las interpretaciones de los resultados. Se soportará el contenido en citas bibliográficas con la misma sistemática y criterio que el expresado en la introducción.

Bibliografía: se colocará numerada por orden de aparición en el texto. La secuencia de cada cita será la de los autores que se presentaran con un solo apellido seguido de las iniciales del nombre y separados por una coma. A continuación el título del trabajo. La abreviatura de la Revista. El volumen, número, primera hoja y última del artículo y el año de publicación. La cita de libros se realizará con los apellidos del autor o autores seguidos de la inicial del nombre, título del libro, editorial, páginas, ciudad de edición y año de publicación.

Las **Tablas** son conjuntos de datos numéricos ordenados con números romanos correlativos a la aparición en el texto y que llevarán un pie de tabla explicativo del contenido con una extensión máxima de 15 palabras.

En el epígrafe de **Figuras** se incluirán todo tipo de representación gráfica, los grabados, las fotografías, los dibujos, los esquemas etc. Se expresarán como Figura numerados con números arábigos correlativos a la aparición en el texto. Cada figura tendrá un pie explicativo breve con una extensión máxima de 15 palabras.

En número máximo de tablas y figuras que podrán ser publicados en cada trabajo serán diez.

Los trabajos podrán ser enviados, preferentemente por correo electrónico, a la dirección de E-mail: cvaquero@med.uva.es y si se hace por vía postal a la Redacción de la Revista, dirigidos al **Prof. Carlos Vaquero**. Laboratorio de Cirugía Experimental. Facultad de Medicina. Avda. Ramón y Cajal s/n. 47005 Valladolid.

Todos los trabajos pasarán a miembros del Comité Editorial y de Redacción, que valorarán la pertinencia o no de la publicación de los mismos o realizarán las oportunas consideraciones para modificar el trabajo.

Los trabajos enviados a la revista deberán acompañarse de una declaración firmada por parte de todos los autores aceptando la autoría y el carácter de original e inédito del mismo, además de no haber sido enviado simultáneamente a otra revista para la consideración de su publicación. A la vez es necesaria por parte del primer firmante de una declaración de que se ha respetado la Declaración de Helsinki si es un trabajo realizado en seres humanos o la Directiva Europea y Legislación Española al respecto, si se ha realizado en experimentación animal.

CONVOCATORIA DEL PREMIO DIONISIO DAZA Y CHACÓN

Como reconocimiento al mejor trabajo publicado en la
**REVISTA ESPAÑOLA
DE INVESTIGACIONES QUIRÚRGICAS,**
en los números de la Revista correspondientes al
año 2010



Dionisio DAZA y CHACÓN, vallisoletano, cirujano y médico, adquirió fama internacional durante la peste de Ausgsburgo de 1546. Cirujano de Maximiliano, abuelo del emperador Carlos I, de la reina Doña Juana de Castilla, hija de los reyes Católicos y madre de Carlos I; ejerció también como médico de cámara del príncipe Don Carlos y de Don Juan de Austria.

El Jurado estará formado por el Comité de Redacción de la Revista y su fallo será inapelable.

El documento acreditativo se hará llegar al primer firmante del trabajo galardonado.



REVISTA ESPAÑOLA DE INVESTIGACIONES QUIRÚRGICAS

Spanish Journal Surgical Research

Revista Internacional dedicada a aspectos clínicos, experimentales y básicos de la cirugía.
International journal dedicated to clinics, experimental and basics aspects of the surgery.

Incluida en el Índice Médico Español (IME), Índice Bibliográfico Español en Ciencias de la Salud (IBECS) y el Sistema Regional de Información en Línea para Revistas Científicas de América Latina, el Caribe, España y Portugal (Latindex).

BOLETÍN DE SUSCRIPCIÓN

FILIACIÓN

Apellidos:

Nombre:

Domicilio

C.P-Ciudad:

Telf.:

Fax:

e-mail:

Trabajo:

Institución.

Servicio/Dpto:

c/

C.P-Ciudad:

Telf.:

Fax:

e-mail:

IMPORTE DE LA SUSCRIPCIÓN ANUAL año 2010: Gratuita

Fecha

Firma

ENVIAR A:

Prof. Carlos Vaquero Puerta[©]

Departamento de Cirugía. Facultad de Medicina

Avda. Ramón y Cajal s/n • 47005 Valladolid (ESPAÑA)

Tel. y Fax.: (983) 42 30 94 • e-mail: cvaquero@med.uva.es