

Drenaje de abscesos

INTRODUCCION

El drenaje de abscesos es un procedimiento quirúrgico sencillo que se puede realizar de forma ambulatoria, si bien exige haber observado personalmente su ejecución. A continuación exponemos los pasos a seguir para una correcta realización de esta técnica.

INDICACIONES

Todos los abscesos deben ser drenados, una vez que han sido diagnosticados.

CONTRAINDICACIONES

Ninguna.

EQUIPO NECESARIO

Preparación de la piel.

Gasas estériles o algodón.

Solución de Povidona y yodada.

Preparación del campo estéril.

Paños estériles con o sin fenestración.

Guantes estériles.

Anestesia local.

Jeringa de 10 ml, estéril.

Agujas: calibre 25G x 15 mm, calibre 21G x 40 mm.

Lidocaína al 1 ó 2%, 10 cc.

Equipo para la intervención.

Bisturí desechable del nº 15 ó 20.

Pinza de Kocher.

Jeringa de 20 ó 50 ml (según tamaño de absceso).

Jeringa de 10 ml con aguja de 21G x 40 mm.

Suero fisiológico.

Agua oxigenada y solución de povidona yodada.

Dren de caucho o silicona (Penrose), o cinta de gasa de 1/2 ó 1 pulgada.

Gasas y compresas estériles.

Apósito estéril.

Preparación del personal.

Lavado quirúrgico de las manos.

Guantes estériles.

Preparación del paciente.

Colocación en la posición adecuada, según la zona en la que se encuentre el absceso y procurando que el paciente esté lo más cómodo posible.

1. Desinfección de la zona.

Utilizar povidona yodada u otra solución antiséptica para limpiar la zona (fig. 1).

2. Preparar y colocar el campo.

3. Utilizar guantes.

4. Anestesiar la zona.

Infiltrar las capas superficiales de la piel con lidocaína, siguiendo la dirección que llevará la incisión (fig. 2).

5. Punción y aspiración.

Se introduce en el centro del absceso una aguja de calibre 21, colocada sobre una jeringa de 10 ml, aspirando lentamente hasta que la salida de material purulento nos indica la localización de la zona abscesificada (fig. 3). En algunas ocasiones puede ser de gran utilidad no retirar la aguja para que nos sirva de guía al realizar la incisión.

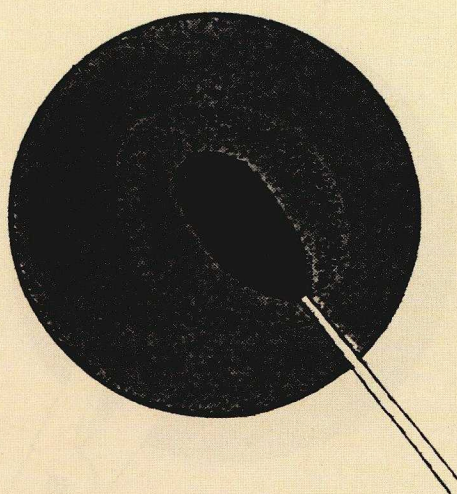



Figura 1.
Desinfectar la zona con una solución antiséptica

Figura 2.
Infiltrar las capas superficiales de la piel con anestésico local.



6. Incisión de la piel (fig. 4).

Realizar una incisión en la zona del absceso que presente mayor fluctuación o punto máximo de hipersensibilidad. Siempre que sea posible, realizar la incisión en la dirección de las líneas de tensión de la piel (líneas de Langer). No se deben realizar incisiones en cruz, ya que éstas no son necesarias, retrasan la curación y dan lugar a una cicatriz extensa.

7. Realizar cultivo.

Si existe inflamación más allá del área local del absceso, se deberá realizar cultivo del material purulento.

8. Desbridamiento de la cavidad.

Con una pinza de Kocher separaremos al máximo los bordes de la incisión para vaciar el absceso (fig. 5), y posteriormente desbridaremos la cavidad con la ayuda de esta pinza, o preferiblemente introduciendo el dedo meñique por la incisión (si ésta es lo suficientemente grande), que además nos permitirá




Figura 3.
Realizar una punción, aspirando suavemente, en la zona de mayor hipersensibilidad.

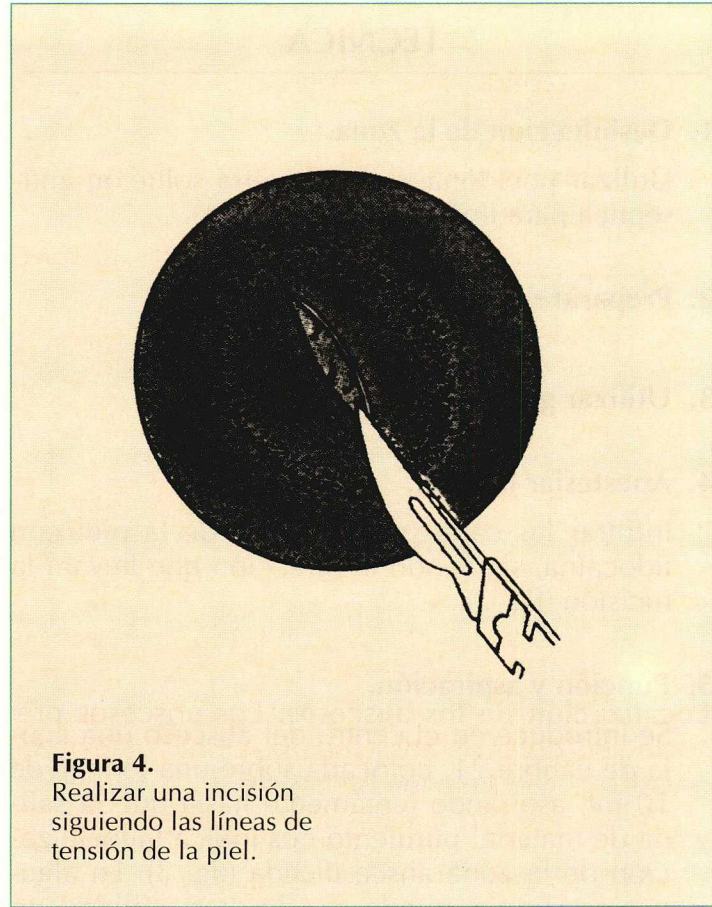


Figura 4.
Realizar una incisión siguiendo las líneas de tensión de la piel.

garantizar un drenaje completo y asegurarnos de que no existen cuerpos extraños en la cavidad.

9. Limpieza de la cavidad.

Lavar la cavidad del absceso con abundante suero fisiológico que se inyectará a presión en la misma, mediante la utilización de una jeringa. Posteriormente, lavamos la cavidad con agua oxigenada diluida en suero fisiológico al 50% y con solución de povidona yodada.

10. Colocar drenaje.

Insertar un pequeño dren (Penrose) en la cavidad para garantizar un drenaje continuo de la lesión. También se puede rellenar la cavidad con cinta de gasa vaselinada que se cambiará diariamente.

11. Colocar apósito.

Cubrir la lesión con gasas y apósito estériles.

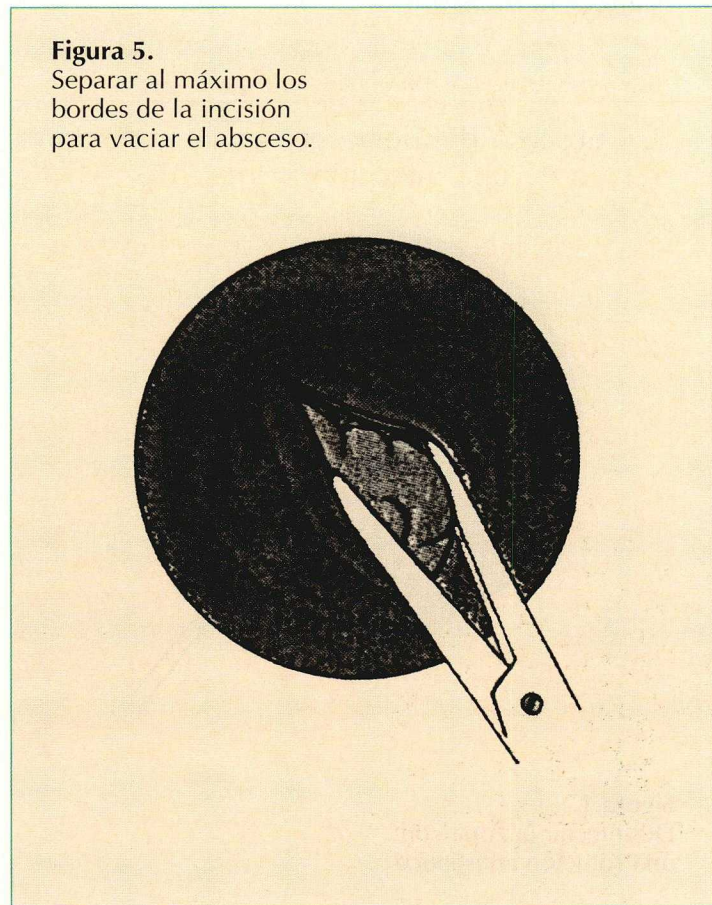


Figura 5.
Separar al máximo los bordes de la incisión para vaciar el absceso.

Tabla I
Técnica para el drenaje de abscesos

1. Desinfección de la zona.
2. Preparar y colocar el campo.
3. Utilizar guantes.
4. Anestésiar la zona.
5. Punción y aspiración.
6. Incisión de la piel.
7. Realizar cultivo.
8. Desbridamiento de la cavidad.
9. Limpieza de la cavidad.
10. Colocar drenaje.
11. Colocar apósito.

CONSIDERACIONES ESPECIALES

Localización de los abscesos. Los abscesos presentes en determinadas localizaciones deben ser tratados con extrema precaución:

- Todas las infecciones que afectan el denominado «triángulo de la muerte» pueden extenderse hacia el seno cavernoso a través de la vena oftálmica, pudiendo tener consecuencias graves. Siempre que exista hinchazón bajo el canto interno del ojo se deberá descartar la presencia de dacriocistitis.
- Un absceso del dorso de la mano puede ser reflejo de una infección palmar más extensa, como es el caso de una infección del espacio membranoso proveniente de un callo palmar.
- Los abscesos perineales profundos pueden extenderse ampliamente, por lo que es preferible realizar un drenaje quirúrgico bajo anestesia regional o general.

Empleo de antibióticos. En la infección localizada, el único tratamiento necesario es el drenaje quirúrgico. Sin embargo, en pacientes diabéticos o inmunodeprimidos, infecciones de los dedos y de la mano y en las infecciones extensas es obligatorio administrar antibióticos de forma concomitante.

Aspiración con aguja. En algunas ocasiones es difícil valorar si un flemón representa la existencia

de tejido inflamado o de un absceso con múltiples celdillas. En estos casos, la aspiración con agujas de gran utilidad.

Anestesia local. Los anestésicos locales inyectados en áreas inflamadas son menos eficaces, debido al aumento de su absorción y a que los tejidos inflamados presentan acidosis. La pequeña cantidad de anestesia necesaria no producirá sobredosis en la mayoría de los procedimientos quirúrgicos efectuados ambulatoriamente, pero se debe conocer la dosis tóxica de los anestésicos locales utilizados (no se debe administrar una cantidad superior a 5 mg/kg de peso de lidocaína). La epinefrina aumenta la duración de la anestesia local, debido a que origina una vasoconstricción, pero no se pueden inyectar soluciones que contengan esta sustancia en los dedos, pene ni en la oreja, ya que ello conlleva un riesgo de gangrena.

Vendaje de la lesión. Ayuda a que se realice la hemostasia de la herida y evita que la superficie cutánea se cierre prematuramente. En general, el vendaje puede retirarse a los dos o tres días. Los vendajes con medicamentos no ofrecen ninguna ventaja frente al vendaje sencillo.

Diagnóstico diferencial. Ante una masa inflamada en la región cervical, supraclavicular, axilar o inguinal, siempre debe sospecharse como causa de la misma, la existencia de una linfadenitis necrosante o supurativa que puede estar producida por diferentes infecciones: tuberculosis, enfermedad micobacteriana atípica, linfogranuloma venéreo, enfermedad por arañazo de gato.

COMPLICACIONES

Hemorragia. Las zonas tisulares inflamadas que rodean al absceso presentan elevada vascularización, por lo que se debe evitar, en lo máximo posible, la incisión de estas zonas. La colocación de un vendaje sobre la lesión ayudará a la hemostasia de la herida. Por otra parte, no realizaremos desbridamientos bruscos de la cavidad para evitar la lesión de pequeños vasos subcutáneos.

Supuración crónica. Incisión demasiado pequeña. La abertura del absceso deberá ser suficientemente grande para evitar el error frecuente de drenar una gran cavidad a través de una incisión relativamente pequeña y producir un absceso crónico.

Cierre en falso de la cavidad. Cuando se realizan incisiones demasiado pequeñas y no se coloca un tubo de drenaje, es bastante frecuente que se cierren demasiado pronto los bordes de la herida no dando tiempo al cierre de la cavidad y, por consiguiente, a la persistencia de la infección. Por este motivo, se deben realizar incisiones suficiente-

mente grandes y colocar algún tipo de dren en la cavidad. Las curas diarias son también importantes para evitar que se produzca esta complicación.

Persistencia del absceso. No se ha drenado el absceso, generalmente porque hemos abierto el tejido flemonoso sin llegar a la cavidad abscesificada. Podemos evitar esta complicación si antes de realizar la incisión de la piel, localizamos la cavidad del absceso mediante punción y aspiración con una aguja conectada a una jeringa, y una vez localizada podemos dejar la aguja en la cavidad para que nos sirva de guía al hacer la incisión.