

# Punción lumbar

---

## INTRODUCCION

---

La punción lumbar es hoy en día un método diagnóstico y terapéutico de rutina en el que si se guardan rigurosamente las indicaciones y se respetan las claras contraindicaciones, los riesgos a correr son mínimos. Debe realizarse siempre en perfectas condiciones de asepsia.

---

## INDICACIONES

---

Examen del líquido cefalorraquídeo para el diagnóstico de afecciones inflamatorias, infecciosas o neoplásicas del sistema nervioso central.

Administración intratecal de agentes para el diagnóstico (contrastes) o medicamentos.

---

## CONTRAINDICACIONES

---

Edema de la papila o cualquier otro signo de hipertensión endocraneal; ausencia de signos neurológicos focales que permitan descartar la presencia de tumor.

Procesos infecciosos en la zona prevista para la punción (infección cutánea).

Coagulopatía.

---

## EQUIPO NECESARIO

---

### Preparación de la piel.

Gasas estériles.

Solución de povidona yodada.

Solución de alcohol-acetona o alcohol de 90°.

### Material estéril.

Mascarilla y guantes.

### Anestesia local.

Agujas de 25" de 4 cm.

Agujas de 22" de 1,5 cm.

Jeringa de 3 ml.

Lidocaína de 1 %, 10 ml.

### Punción lumbar.

Trócares de punción lumbar con fiador, calibre 18" de 8 cm y 20" de 8 cm.

Conexión con llave de 3 pasos.

Manómetro.

Tres tubos estériles para recoger las muestras.

### Apósitos.

Gasas estériles.

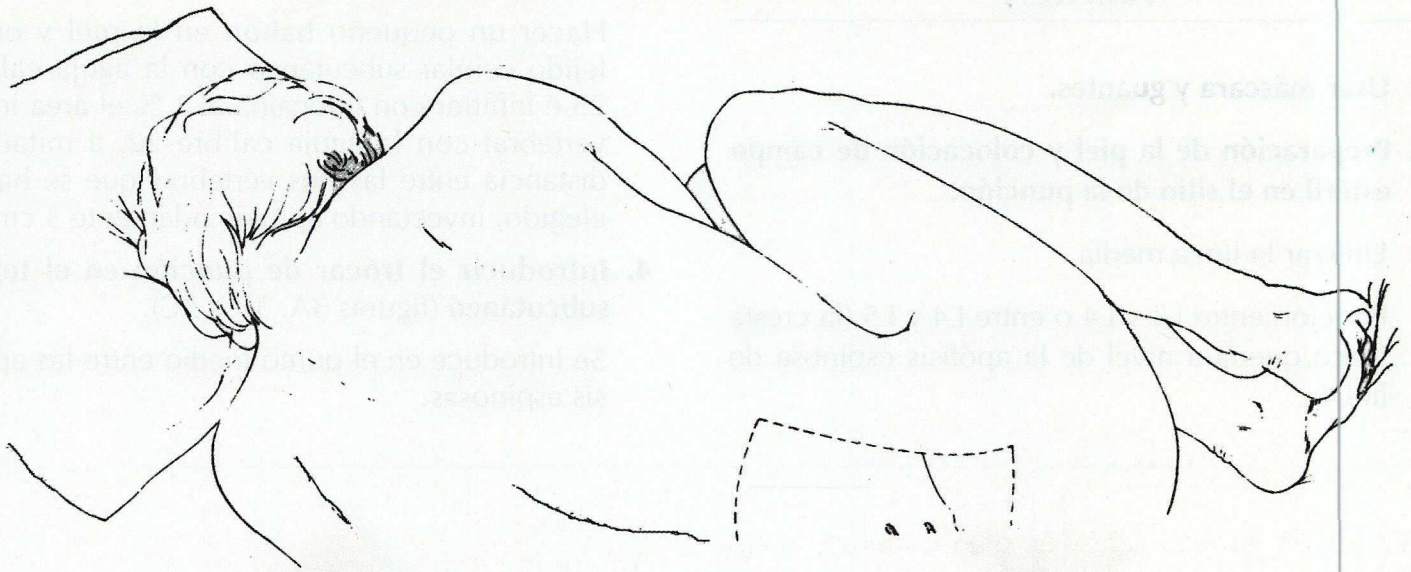
Esparadrapo.

### Posiciones recomendadas.

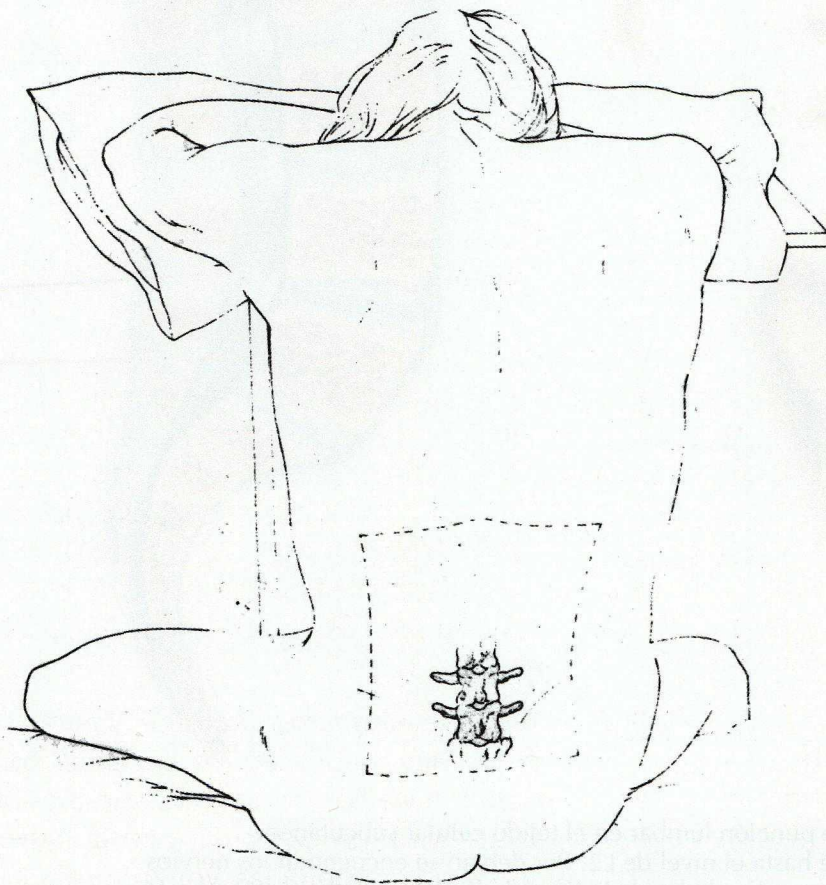
Decúbito lateral, con la espalda en el borde de la cama y rodillas, caderas, espalda y cuello flexionados al máximo. Posición fetal o genupectoral (figura 1). Espalda y pelvis perpendiculares al plano de la cama. Soporte bajo la cabeza y, si es necesario, entre la cresta ilíaca y el reborde costal inferior, para mantener la espina dorsal paralela al plano horizontal.

*Posición alternativa.* Para localización más exacta de la línea media en los pacientes con obesidad, espondilosis lumbar, artritis anquilosante: Sentado en el borde de la cama, con la cabeza apoyada sobre dos almohadas voluminosas colocadas en un soporte que sobrepase el borde de la cama (figura 2).





**Figura 1.** Posición en decúbito lateral en flexión máxima.  
A veces conviene que un ayudante mantenga al enfermo en esta posición.



**Figura 2.** Posición sentado.  
Una pequeña almohada contribuirá a mantener más cómodo al enfermo.



## TECNICA

1. Usar máscara y guantes.
2. Preparación de la piel y colocación de campo estéril en el sitio de la punción.

Utilizar la línea media.

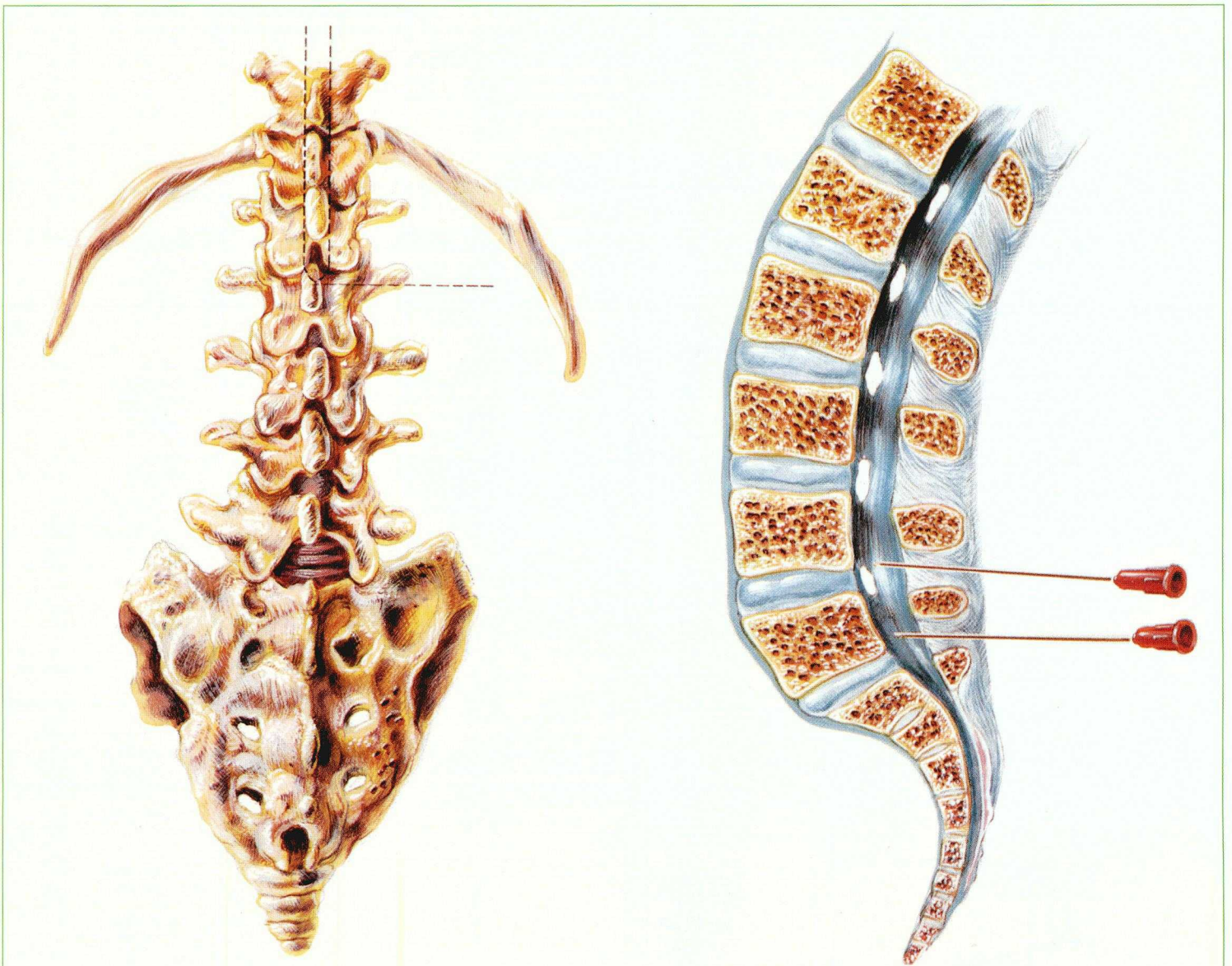
Punción entre L3 y L4 o entre L4 y L5 (la cresta ilíaca queda a nivel de la apófisis espinosa de la L4).

### 3. Infiltrar anestesia local.

Hacer un pequeño habón en la piel y en el tejido celular subcutáneo con la aguja calibre 25 e infiltrar con lidocaína al 1 % el área intervertebral con la aguja calibre 22, a mitad de distancia entre las dos vértebras que se hayan elegido, inyectando aproximadamente 3 cm<sup>3</sup>.

### 4. Introducir el trócar de punción en el tejido subcutáneo (figuras 3A, 3B y 3C).

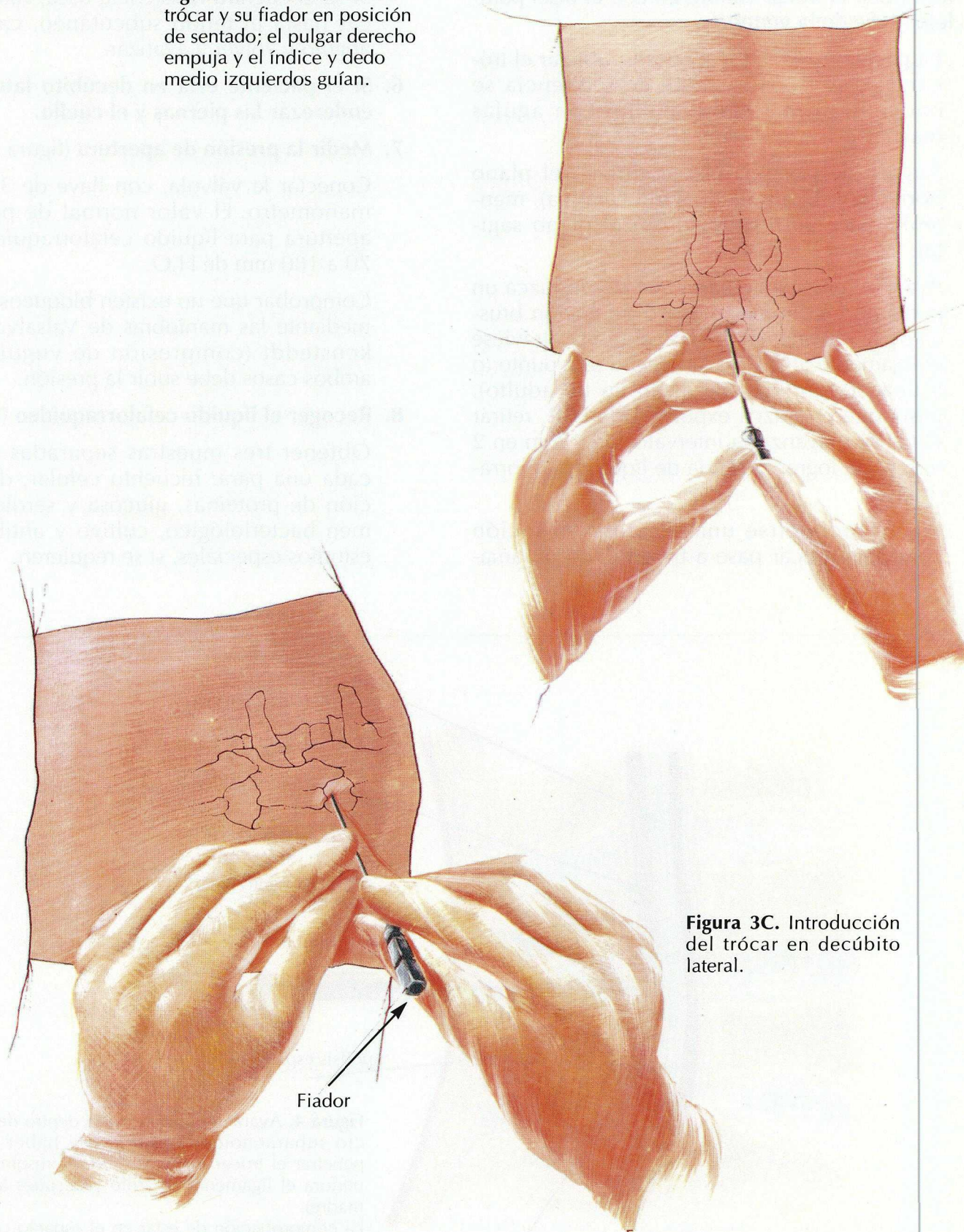
Se introduce en el punto medio entre las apófisis espinosas.



**Figura 3A.** Introducir el trócar de punción lumbar en el tejido celular subcutáneo. En el adulto la médula desciende hasta el nivel de L2. Por debajo se encuentran los nervios de la cola de caballo, colocados a ambos lados de la línea media. Es por ello que la punción debe realizarse por debajo de L3.



**Figura 3B.** Introducción del trócar y su fiador en posición de sentado; el pulgar derecho empuja y el índice y dedo medio izquierdos guían.



**Figura 3C.** Introducción del trócar en decúbito lateral.

Fiador



**5. Avanzar el trócar hasta dentro del espacio subaracnoideo** (figura 4).

Introducir el trócar calibre 20 con el bisel paralelo al eje de la vértebra.

En pacientes artríticos u obesos, utilizar el trócar calibre 18; los puntos de referencia se encuentran más rápidamente con agujas mayores.

Ángulo de la aguja, 10 grados en el plano horizontal (ligera inclinación cefálica), manteniéndose perpendicular en el plano sagital.

Avanzar lentamente hasta que se produzca un pequeño chasquido (o una disminución brusca de la resistencia) cuando el trócar atraviese el ligamento amarillo. Al llegar a este punto (o a una profundidad de 4 cm en un adulto), hasta que produzca expulsión de LCR, retirar el fiador y avanzar a intervalos de 2 mm en 2 mm hasta lograr la salida de líquido cefalorraquídeo.

Puede producirse una segunda sensación cuando el trócar pase a través de la duramadre;

1 mm después ya se alcanza el fondo de saco dural.

Si se encuentra resistencia ósea, retirar el trócar hasta el tejido subcutáneo, cambiar de ángulo y volver a avanzar.

**6. Si el paciente está en decúbito lateral, debe enderezar las piernas y el cuello.**

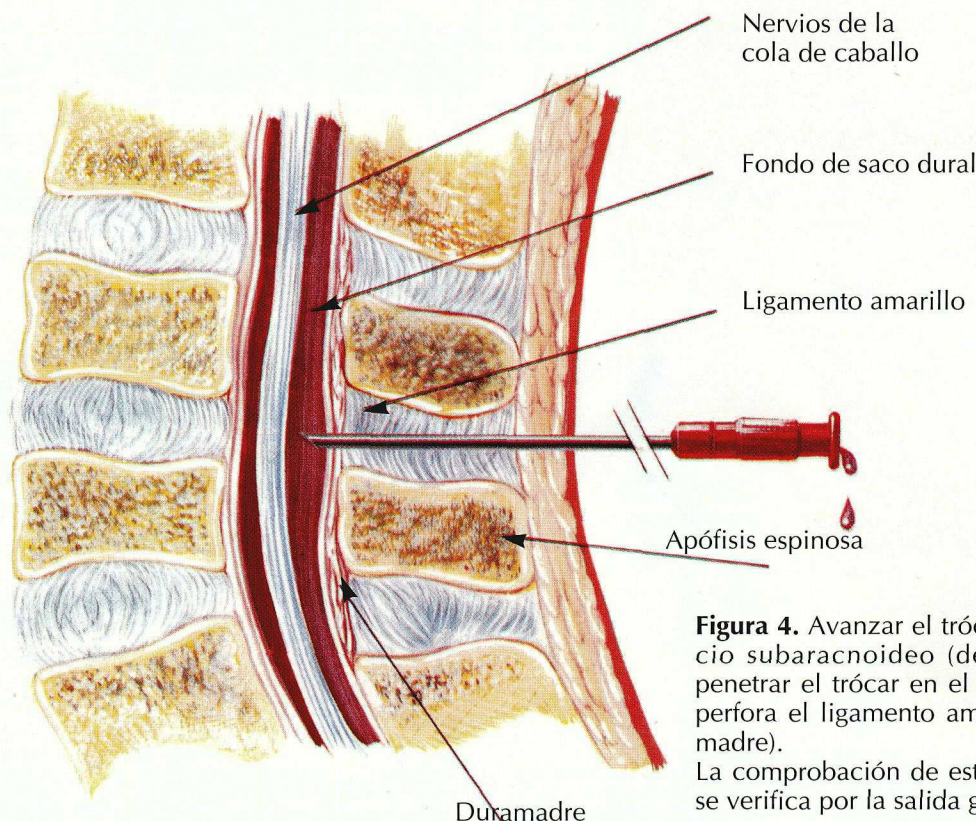
**7. Medir la presión de apertura** (figura 5).

Conectar la válvula, con llave de 3 pasos, al manómetro. El valor normal de presión de apertura para líquido cefalorraquídeo es de 70 a 180 mm de H<sub>2</sub>O.

Comprobar que no existen bloqueos espinales mediante las maniobras de Valsalva y Queckenstedt (compresión de yugulares), en ambos casos debe subir la presión.

**8. Recoger el líquido cefalorraquídeo** (figura 6).

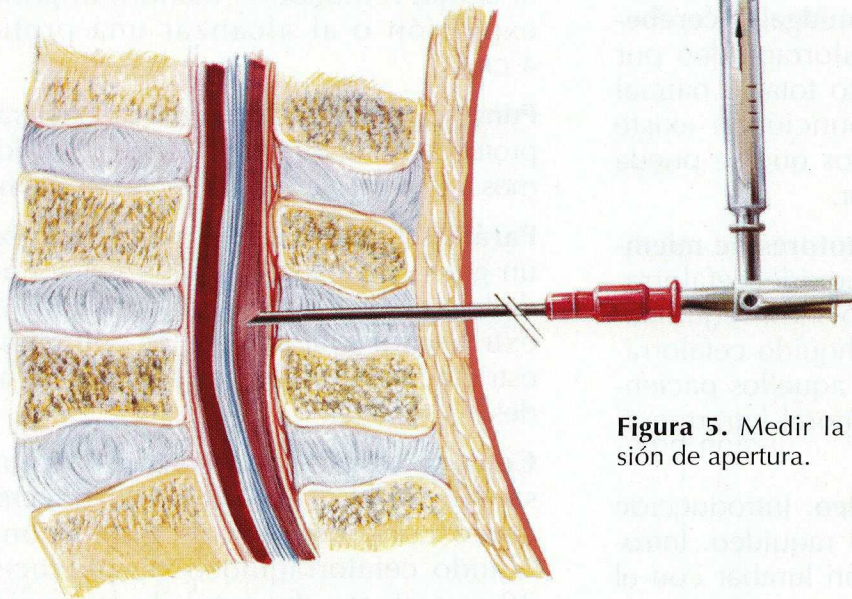
Obtener tres muestras separadas de 5 cm<sup>3</sup> cada una para: recuento celular; determinación de proteínas, glucosa y serología; examen bacteriológico, cultivo y antibiograma; estudios especiales, si se requieren.



**Figura 4.** Avanzar el trócar hasta dentro del espacio subaracnoideo (después de haber hecho penetrar el trócar en el espacio interespinal, se perfora el ligamento amarillo y después la duramadre). La comprobación de estar en el espacio correcto se verifica por la salida gota a gota de LCR.

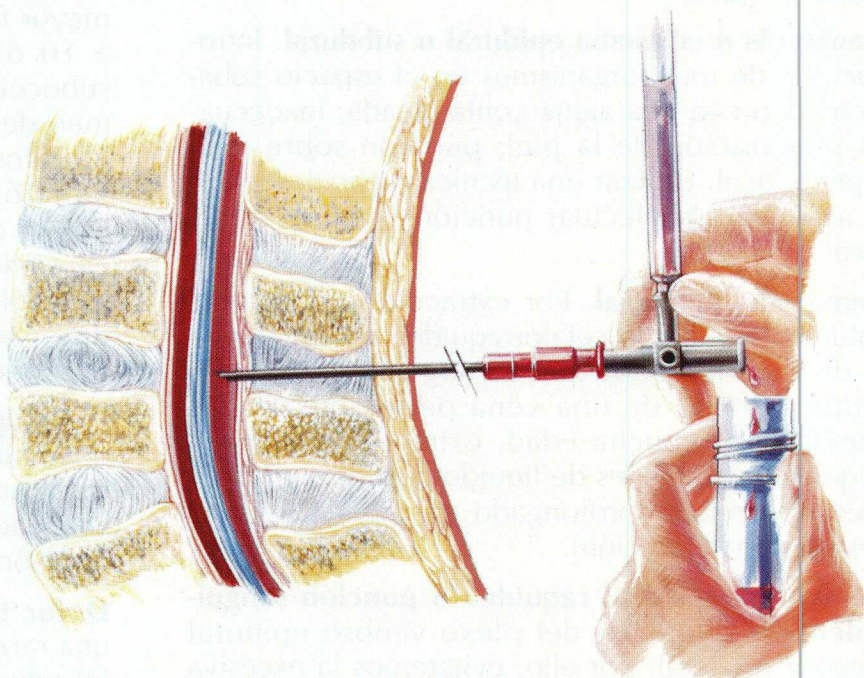


De 70 a 180 mm



**Figura 5.** Medir la presión de apertura.

**Figura 6.** Recoger el líquido cefalorraquídeo, que sale gota a gota. La salida en gotas muy rápidas es signo de hipertensión intrarraquídea.



### 9. Medir la presión final.

### 10. Retirar el trocar con el diador puesto.

Presionando suavemente la zona de punción con compresa estéril con betadine.

### 11. Aplicar apósito.

### 12. Aconsejar al paciente para que permanezca decúbito supino durante 12 a 24 horas.

## PROCEDIMIENTOS ALTERNATIVOS

**Método de Taylor.** Es una técnica especial para penetrar en el espacio L5-S1. El paciente se coloca en decúbito lateral. El lugar de punción se sitúa 1 cm por dentro y 1 cm por debajo de la porción inferior de la espina ilíaca posterosuperior. Se debe utilizar una aguja de aproximadamente 12 cm de largo, dirigiéndola medialmente unos 45° y cefálicamente unos 60°. El resto del procedimiento es igual que para la punción lumbar estándar.



---

## COMPLICACIONES

---

**Herniación transtentorial o de amígdalas cerebelosas.** Extracción de líquido cefalorraquídeo por debajo de un punto, con impacto total o parcial del tejido nervioso. No hacer punción si existe hipertensión intracraneal, a menos que se pueda descartar la presencia de un tumor.

**Exacerbación de los trastornos motores de miembros inferiores.** Extracción del líquido cefalorraquídeo hasta completar bloqueo intrarraquídeo. Extraer un pequeño volumen de líquido cefalorraquídeo al realizar mielografía en aquellos pacientes en que se sospeche lesión tumoral intrarraquídea.

**Quiste epidermoide intrarraquídeo.** Introducción de células epiteliales en el canal raquídeo. Introducir siempre la aguja de punción lumbar con el fiador montado.

**Meningitis o empiema epidural o subdural.** Introducción de microorganismos en el espacio subaracnoideo con una aguja contaminada; inadecuada preparación de la piel; punción sobre foco séptico local. Utilizar una técnica meticulosamente aséptica. No efectuar punción si existe sepsis local.

**Hematoma subdural.** Por extracción de un gran volumen de líquido cefalorraquídeo en un paciente de mucha edad, que da lugar a desgarramiento de una vena perforante. En los pacientes de mucha edad, extraer con lentitud pequeños volúmenes de líquido cefalorraquídeo y prescribir reposo prolongado en cama (24 horas después de la punción).

**Hematoma epidural raquídeo o punción sangui-nolenta.** Laceración del plexo venoso epidural anterior o lateral, por ello, evitaremos la excesiva penetración lateral o profunda.

**Laceración del anillo fibroso con posible ruptura del núcleo pulposo.** Excesiva profundidad en

la penetración de la aguja de punción lumbar. Comprobar la profundidad a que ha penetrado la aguja, retirando el mandril al primer signo de expulsión o al alcanzar una profundidad de 4 cm.

**Punción seca.** Punción demasiado lateral o situación profunda de la punta de la aguja, por lo que trataremos de no desviarnos del plano sagital medio.

**Parálisis transitoria del sexto par.** Extracción de un gran volumen de líquido cefalorraquídeo, que da lugar a un estiramiento del sexto par. Se evitará extrayendo únicamente el volumen de líquido estrictamente necesario para los estudios que se desean realizar.

**Cefalea transitoria.** Tracción de un área con sensibilidad dolorosa de la duramadre basal como consecuencia de goteo continuado de líquido cefalorraquídeo. Se produce en un 15-30 por ciento del total de las punciones, con mayor frecuencia en varones jóvenes. Dura de 1 a 10 días y normalmente tiene localización suboccipital. Por ello, debemos extraer el volumen de líquido estrictamente necesario para los estudios que se desean realizar, después de la punción debemos mantener una hidratación mayor de la habitual y hacer respetar el reposo en cama durante 12-24 horas. Utilizar aguja de punción lumbar de pequeño calibre: esto puede disminuir la pérdida excesiva de líquido cefalorraquídeo.

**Lumbalgia transitoria.** Intentos múltiples de punción, sin anestesia local, que dan lugar a espasmos musculares. Para evitarlo debemos infiltrar adecuadamente la anestesia local y hacer una sola punción lo más atraumática posible.

**Dolor transitorio radicular.** Punción o roce de una raíz nerviosa con la aguja de punción lumbar. Introducir la aguja de punción lumbar con el bisel paralelo al eje de la vértebra; si se produce dolor en la columna vertebral, retirar ligeramente la aguja antes de introducirla de nuevo.